UNIVERSITE D'ALGER

FACULTE MIXTE DE MEDECINE ET DE PHARMACIE

Année 1970 — N° 20 2

L'OSTEOMYELITE DES MAXILLAIRES CHEZ L'ENFANT EN MILIEU ALGERIEN

(A PROPOS DE 13 CAS)

SERVICE DE STOMATOLOGIE (C. H. U. A.-Hôpital Mustapha)

THESE

POUR LE DOCTORAT EN CHIRURGIE DENTAIRE

PRESENTEE ET SOUTENUE PUBLIQUEMENT LE Mars 1970

PAR

MACHANE Omar

Né le 27 Janvier 1940 à Lakhdaria

CHIRURGIEN DENTISTE

Ancien Interne des Hôpitaux

MEMBRES DU JURY :

M. M. AOUCHICHE	PROFESSEUR DE CLINIQUE OPHTALMOLOGIQUE ET D'OPHTALMOLOGIE INTERTROPICALE, DOYEN DE LA FACULTÉ	Président
M. R. GOUIRIC,	Maître de Conférence Agrégé. (Stomatologie)	Juges
M. L. KEBBOUCHE	Maître de Conférence Agrégé.(Hygiène Hydrologie)	
M. B. MENTOURI	Maître de Conférence Agrégé (Chirurgie Générale).	

Digitized by the Internet Archive
in 2026

https://archive.org/details/IA41536512_0045

UNIVERSITE D'ALGER

FACULTE MIXTE DE MEDECINE ET DE PHARMACIE

Année 1970 — N°

L'OSTEOMYELITE DES MAXILLAIRES CHEZ L'ENFANT EN MILIEU ALGERIEN

(A PROPOS DE 13 CAS)

SERVICE DE STOMATOLOGIE (C. H. U. A.-Hôpital Mustapha)

THESE

POUR LE DOCTORAT EN CHIRURGIE DENTAIRE

PRESENTEE ET SOUTENUE PUBLIQUEMENT LE Mars 1970

PAR

MACHANE Omar

Né le 27 Janvier 1940 à Lakhdaria

CHIRURGIEN DENTISTE

Ancien Interne des Hôpitaux

MEMBRES DU JURY :

M. M. AOUCHICHE	PROFESSEUR DE CLINIQUE OPHTALMOLOGIQUE ET D'OPHTALMOLOGIE INTERTROPICALE, DOYEN DE LA FACULTÉ	Président
M. R. GOUIRIC,	Maître de Conférence Agrégé. (Stomatologie)	Juges
M. L. KEBBOUCHE	Maître de Conférence Agrégé.(Hygiène Hydrologie)	
M. B. MENTOURI	Maître de Conférence Agrégé (Chirurgie Générale).	

UNIV.
LEIDEN
BIBL.

JE DEDIE

CETTE THESE

A MA FEMME LATIFA

A MON FILS SKANDER

A MES PARENTS

A MES SOEURS ET A MES FRERES

A MES BEAUX-PARENTS

A MES BELLES-SOEURS ET A MES BEAUX-FRERES

A MON AMI DEFOUS ACHOUR

A SA FEMME

A NOTRE PRESIDENT DE THESE.

Monsieur le Professeur AOUCHICHE

Professeur de Clinique Ophtalmologique

et d'Ophtalmologie Intertropicale

Doyen de la Faculté Mixte de Médecine et de Pharmacie.

Qui nous honnore en acceptant la présidence de cette thèse.

Qu'il nous soit permis de lui exprimer tout notre respect et nôtre reconnaissance.

En hommage aux sentiments de bienveillance qu'il a toujours manifestés pour l'Odonto-Stomatologie

A NOTRE MAITRE LE PROFESSEUR GOUIRIC

Maître de Conférences agrégé de Stomatologie.

Qui nous a donné la chance d'être son élève.

Par sa bonté,

Par sa longue experience chirurgicale

Par son enseignement magistral,

Il nous a fait apprécier l'homme et le maître.

En nous confiant le sujet de cette thèse et en nous aidant à sa réalisation, il nous donne l'occasion de lui manifester aujourd'hui toute notre admiration, notre respect et notre profond attachement.

A MONSIEUR LE PROFESSEUR KEBBOUCHE

Maître de Conférences agrégé (Hygiène et hydrologie)

Qui nous a jugé une première fois lors de notre concours d'internat.

Les sentiments de sympathie qu'il nous a toujours manifestés sont pour nous un encouragement.

Nous lui offrons ce travail en lui exprimant notre respectueuse gratitude.

A MONSIEUR LE PROFESSEUR MANTOURI

Maître de Conférences Agrégé (Chirurgie générale).

Qui nous fait l'honneur de nous juger malgré ses nombreuses activités.

Que ce travail lui témoigne notre admiration, notre respect et notre gratitude.

A MES MAITRES DE LA FACULTE

A MES MAITRES DE L'INSTITUT

Tout particulièrement

A monsieur le Docteur OUCHAREF Directeur de l'Institut d'Odonto-Stomatologie. Nous lui devons la promotion Universitaire de la Chirurgie dentaire. Qu'il trouve ici l'assurance de notre sincère attachement.

A madame le Docteur SIAU qui la première a su nous intéresser à la pathologie de la bouche. Par sa gentillesse et son enseignement elle a précisé notre orientation.

A monsieur le Docteur VIDAL qui nous a imprégné de son enseignement par la clarté et la précision de son cours. Son avis nous a toujours été précieux. Avec toute notre admiration.

A madame le Docteur CHICHCOVA de qui nous avons beaucoup appris. Elle nous a aidé à la réalisation de ce travail. Nous lui sommes profondément reconnaissant.

À MES AMIS DE L'INSTITUT

À MES AMIS DU PAVILLON LISFRANC

À MES CAMARADES DE PROMOTION

P L A N

INTRODUCTION

TERMINOLOGIE - HISTORIQUE

ETIOLOGIE

CONSIDERATIONS ANATOMO - PHYSIOLOGIQUES

ANATOMIE PATHOLOGIQUE

ETUDE CLINIQUE

COMPLICATIONS

DIAGNOSTIC

TRAITEMENT

OBSERVATIONS

CONCLUSIONS

ICONOGRAPHIE

BIBLIOGRAPHIE

I N T R O D U C T I O N

Pratiquement disparue dans les pays d'Europe où elle ne figure plus qu'un mauvais souvenir d'intérêt historique, l'ostéomyélite des maxillaires est encore une maladie d'actualité en Algérie où elle se présente dans sa forme classique, grave et mutilante, en particulier chez l'enfant.

Par ses sources étio-pathologiques puisées dans l'odontologie 9 fois sur 10.

Par sa fréquence et sa gravité.

Par ses différents aspects thérapeutiques, elle nous a inspiré ce travail que nous consacrons à l'étude de la maladie chez l'enfant.

La fréquence de la maladie. En l'espace de 2 ans (1968 - 1969) nous avons observé dans le service de stomatologie (pavillon Lisfranc) de l'hôpital Mustapha 24 cas d'ostéomyélite des mâchoires dont 13 chez des enfants, pour la plupart, tous des malades hospitalisés au stade chronique de la maladie.

La gravité de la maladie. Ces formes graves quand elles ne menacent pas le pronostic vital de l'enfant, laissent des séquelles fonctionnelles

et esthétiques déplorables d'autant plus que la croissance osseuse est loin d'être achevée.

L'os maxillaire surpris en pleine évolution à un moment où les circonstances anatomo-physiologiques sont exceptionnelles, n'opposera qu'une résistance relative à l'infection diffusante. Gagnant de proche en proche, elle atteint les centres d'ossification qu'elle bouleverse. L'os suppure, se séquestre, les dents tombent, les maxillaires se déforment, des fistules se créent.

Dés lors tout espoir de développement dento-maxillaire, toute chance de guérison ad intégrum deviennent illusoires. C'est la porte ouverte au cortège de troubles fonctionnels et cosmétiques où l'édentation plus ou moins complète d'un maxillaire est à un accident mineur à côté de la rétrognathie ou de la latérognathie si bien décrites par Mme Chaput.

Ces déformations sont d'autant plus graves qu'elles ne feront que s'accentuer tout au long de la croissance. L'enfant ostéomyélitique est condamné à être un adulte invalide dento-maxillaire.

L'étiologie dentaire 9 fois sur 10. a conduit les

autorités responsables dans différents pays à déclencher une lutte permanente contre la carie dentaire et ses complications.

C'est grâce au progrès de la prophylaxie, au dépistage et au traitement précoce des lésions ostéitiques dès leur première manifestation que l'ostéomyélite est devenue aujourd'hui une maladie rare en Europe, qui a cédé la place aux formes bénignes, dites abortives.

L'aspect thérapeutique. nous a particuliérement interéssé. Il nous a permis de confronter les méthodes de traitement proposées par les différents auteurs, ceux du début du siècle et les contemporains. Bien que séparées par l'important édifice de l'antibiothérapie moderne, ces méthodes anciennes et nouvelles se rejoignent souvent et l'unanimité n'est pas encore faite pour savoir qu'elle est la meilleure façon de traiter ces malades qui jadis évoluaient irrémédiablement vers la séquestration.

Alors que certains auteurs accordent la première place à la chirurgie et voient dans le séquestre le responsable de l'infection, celui qu'il faut élimnier; d'autres par contre plus conservateurs et plus indulgents pour le tissu

osseux voient le séquestre comme la victime, s'acharnent à stériliser le foyer ostéitique à grosse dose d'antibiotiques en espérant récupérer le séquestre in situ, considérant ce dernier comme un gréffon.

Le contexte social. dans lequel évolue l'ostéomyélite des maxillaires ust un élément qui nous a semblé de première importance dans la persistance de cette maladie que la médecine préventive a enrayée dans bon nombre de pays modernes.

Pour l'ostéomyélite des maxillaires, peut-être mieux que pour tout autre maladie, la formule banale qui dit "mieux vaut prévenir que guérir" trouverait sa pleine justification.

T E R M I N O L O G I E

—o—o—o—o—o—o—o—o—o—o—

H I S T O R I Q U E

L'ostéomyélite se définit dans la nomenclature classique comme étant une lésion infectieuse du tissu osseux d'origine hématogène dont le germe responsable est généralement le staphylocoque.

En pathologie générale, cette définition conserve encore tous ces droits malgré les querelleuses contestations d'écoles quant à la conception "ostéomyélitique" de la maladie.

En odonto-stomatologie le mot ostéomyélite est employé dans le sens large et désigne tout aussi bien les ostéites de causes locales que générales dans la mesure où l'on entend un processus ostéitique loco-régional étendu, diffusé à tout un fragment osseux.

Le terme d'ostéite étant réservé pour des lésions plus limitées, locales et circonscrites dont le pronostic reste favorable.

Il faut signaler cependant que beaucoup d'auteurs préfèrent l'appelation d'ostéite diffusée, d'ostéite étendue ou prolongée pour désigner l'ostéomyélite de cause locale et garde le terme d'ostéomyélite à l'infection osseuse hématogène.

L'histoire de l'ostéomyélite des ma-

xillaires ne commence pas aux temps modernes, la gravité de la maladie est connue depuis l'antiquité et Hyppocrate cite déjà l'observation d'un enfant "qui à la suite d'un mal de dents, eut un sphacele, les dents molaires et la mâchoire tombèrent."

Fauchard en 1716 observe que la carie des dents a causé plus d'une fois la perte d'une grande partie des mâchoires.

Il faut attendre 1774 pour voir paraître un premier mémoire sans nom d'auteur intitulé "De la nécrose de la mâchoire inférieure".

En 1882 Fergusson rapporte un cas de nécrose mandibulaire consécutif à une extraction dentaire.

Magitot et Tilleux, en 1860 puis Duplay et Galippe insistent sur l'origine presque exclusivement dentaire de l'ostéomyélite des mâchoires.

Dans sa thèse d'agrégation Haydenrich envisage les différentes étiologies de l'ostéomyélite.

Au début du siècle les auteurs algérois Vincent et Curtillet attachent leurs noms à l'histoire de l'ostéomyélite des maxillaires.

En 1927 lors du Vème congrès de stomatologie, Gornouec fait une mise au point complète de

la maladie. Deux ans plus tard Lemaître et Ruppe décrivent la forme subaiguë.

De 1931 à 1945 on assiste à la publication de nombreuses observations par : Rousseau-Decelle, Darcissac, Thibault et Dechaume.

En 1945 on crut triompher de la maladie avec la venue des sulfamides et de la penicilline.

Le renfort de nombreux antibiotiques allait mettre en minorité la gamme des traitements classiques par la bactériophage, les sérums, les vaccins, l'anatoxine antistaphylococcique, et l'ozone.

En 1947, sous les auspices de l'association des stomatologistes de Paris, une série de conférences est consacrée à l'ostéomyélite des mâçhoires par MM. Friez, Marie, Lepoivre, Lambert, Vrasse, Henault, Cernéa, Lebourg et Hennion.

Devétakov de l'université de Sofia dans son travail sur l'ostéite odontogène chez l'enfant met l'accent sur l'importance du terrain. L'éruption dentaire constitue un état de choc qui va sensibiliser le jeune organisme.

Dans le journal de médecine et d'hygiène de Genève Bethmann-Leipzig et Vo the Quang rapportent 120 cas d'ostéomyélite maxillaire

au Vietnam entre 1955 et 1958 dont 110 au maxillaire inférieur, un quart de ces malades ont moins de 6 ans.

Allwright pense à une prédisposition raciale de la maladie et l'appelle l'ostéomyélite tropicale.

Pour G. Laurence ce qui fait la fréquence de la maladie chez l'enfant, c'est l'existence de dispositifs anatomiques et circulatoires particuliers, différents de ceux rencontrés chez l'adulte.

Voici l'historique certainement incomplet d'une maladie qui a été observée et étudiée par beaucoup d'autres auteurs que ceux que nous avons mentionnés mais dont la contribution à notre travail a été des plus précieuses.

LIBRARY OF THE
MASSACHUSETTS
AGRICULTURAL
COLLEGE

De l'avis de la plupart des auteurs, la cause dentaire ou para-dentaire est la plus fréquemment rencontrée dans l'étiologie de l'ostéomyélite des maxillaires. Les auteurs lui accordent un pourcentage de 9/10.

Cette fréquence s'explique par le fait que les maxillaires sont en rapport d'une part avec la cavité buccale septique, et avec le système dentaire toujours en évolution d'autre part.

De part sa position, la dent est un relais naturel entre le milieu buccal et l'os.

CAUSES DENTAIRES

Le danger d'infection osseuse par voie dentaire sera à craindre tout au long de l'évolution de l'appareil dentaire, que ce soit au moment :

- de la formation et calcification des germes qui demeurent un point d'appel à l'infection.
- ou de l'éruption dentaire, sachant que ce phénomène doit s'accompagner d'effraction de la muqueuse gingivale et mettre le germe en contact avec la septicité buccale.
- ou encore lors des maladies propres de la dent. Dans ce chapître des maladies de la dent, la monoarthrite apicale suppurée est la cause

habituellement rencontrée dans l'étiologie de l'ostéomyélite des maxillaires.

Cette monoarthrite suppurée succède en général à une gangrène pulpaire ou à un granulome apical ou kyste réchauffé.

La même monoarthrite peut être provoquée lors d'une séance de soins dentaires sur une dent infectée par refoulement d'éléments microbiens septiques dans le péri apex, elle peut se voir également après une obturation intempestive d'une dent temporaire ou permanente.

Les avulsions dentaires faites dans de mauvaises conditions hygiéniques :

- bouches mal entretenues : tartre, chicots
- matériel septique, vecteur d'infection.
- les mauvaises techniques opératoires aboutissant à des fractures de racines ou de tables osseuses.
- l'anesthésie locale faite en milieu infecté.

CAUSES INFECTIEUSES DE CONTIGUITE

Toutes les lésions infectieuses cutanées ou muqueuses (furoncle, antrax, stomatite, angine) sont susceptibles de se propager au tissu osseux.

Rousseau - Decelle a montré que des suppurations cutanées telles que les furoncles de la face pouvaient en dehors de la voie sanguine déclencher des phénomènes ostéitiques au niveau de l'os sous jacent.

CAUSES TRAUMATIQUES

Les traumatismes maxillaires, malgré leur fréquence de plus en plus grande, entrainent rarement des lésions infectieuses, même au niveau de la mandibule où les fractures sont toujours ouvertes. Cela est du probablement à l'extrême résistance des maxillaires à l'infection quand le terrain n'offre aucune prédisposition.

CAUSES GENERALES

L'ostéomyélite des maxillaires à point de départ hématogène est exceptionnelle, les statistiques Suisse cite 23 cas d'ostéomyélites maxillaires sur 716 cas d'ostéomyélite en général soit approximativement 3% (d'après Schins et Coll.) - Fröhner cite 24 cas sur 661 localisations diverses de l'affection. Dependorf cite 30 cas dans toute la littérature.

Dans notre travail nous n'avons pas pu connaître d'une façon certaine le pourcen-

tage exact d'ostéomyélites hématogènes par rapport aux autres ostéomyélites odontogènes vu que nos malades nous arrivent à un stade avancé où il n'est plus possible de retrouver la lésion initiale qui a déclenchée la maladie.

Les seuls éléments étiologiques nous sont donnés par l'interrogatoire des parents qui se souviennent ou pas d'un syndrome odontalgique qui remonte souvent à plusieurs mois.

L'étiologie hématogène ne peut être affirmée d'une manière certaine que pour un seul de nos malades (observation n°6).

S'il nous est permis d'accorder un intérêt statistique aux renseignements recueillis auprès des parents nous pouvons conclure à 12 cas d'ostéomyélite de cause dentaire 1 cas d'ostéomyélite hématogène.

L'âge des malades.

Il se situe entre 6 et 10 ans avec prédominance autour de 6 ans.

La localisation.

Nous avons relevé :
- 12 cas de localisation au maxillaire inférieur
- 1 cas de localisation au maxillaire supérieur.

Le sexe des malades.

Nous avons compté : - 6 filles
- 7 garçons

Les dents responsables.

Le plus souvent il s'agit de la dent de 6 ans, dans d'autres cas se sont les molaires de lait qui ont été le point de départ de l'infection.

Les germes en cause.

- staphylocoque doré : 4 fois
- enterocoque : 2 : 2 fois
- streptocoque bétahémolytique : 1 : 1 fois
- streptocoque alphahemolytique : 2 : 2 fois
- association fuso-spirillaire : 1 : 1 fois

FACTEURS FAVORISANTS.

Le terrain affaibli par les états de carence et de misère physiologique: sous nutrition, avitaminoses.

Le terrain sensibilisé.

- par une maladie générale : fièvre éruptive: scarlatine, rougeôle, typhoïde.
- par une infection dentaire locale chronique. L'organisme est sensibilisé par

les produits septiques:microbes et débrits alimentaires qui stagnent dans les canaux des dents gangrénées.

La consultation tardive. Le malade qui ne vient à la consultation qu'au stade avancé de l'affection.

Les mauvais traitements de certains phlegmons péri-maxillaires qui ont évolué vers l'ostéite (antibiothérapie à trop faible dose, traitement incomplet : la dent causale n'est pas extraite).

C O N S I D É R A T I O N S

A N A T O M O

P H Y S I O L O G I Q U E S

L'évolution de l'ostéomyélite des mâchoires chez l'enfant est liée à l'existence de particularités anatomo-physiologiques propres tenant à la structure des os maxillaires, à leur croissance et à leur fonction de soutien du système dentaire.

Le maxillaire supérieur

C'est un édifice d'os spongieux creusé par une cavité pneumatique dont la croissance est liée au développement des dents permanentes.

Il est souvent comparé à une enclume sur laquelle viendrait frapper le marteau mandibulaire.

Le maxillaire supérieur est un os largement irrigué par les branches des artères palatine antérieure et postérieure et sous orbitaire, dont les anses vasculaires le pénètrent en de nombreux points.

Bien que la cavité sinusale se trouve réduite chez l'enfant, le maxillaire amputé du volume de celle-ci devra loger une denture souvent mixte ou la dent temporaire cède progres-

sivement la place à la dent permanente, obligeant l'os à de perpétuels remaniements de structure.

Ces conditions anatomo-physiologiques particulières feront qu'au maxillaire supérieur les infections osseuses seront d'évolution rapide mais vite circonscrites, les nécroses parcellaires et superficielles.

Le maxillaire inférieur

L'arc mandibulaire est constitué par une lame d'os spongieux enfermée dans une gouttière d'os compact mince en avant et épaisse en arrière.

Cet os est traversé d'arrière en avant par le canal dentaire inférieur, conduit étroit, inextensible qui contient les vaisseaux et nerfs dentaires inférieurs.

Contrairement au maxillaire supérieur où la vascularisation est périphérique, ici c'est une irrigation terminale sans anastomoses, ce qui explique la formation de vastes zones de nécrose et la diffusion de l'infection.

La présence du nerf dentaire inférieur et sa distribution aux dents et à la lèvre inférieure va rendre compte très tôt de tout pro-

cessus pathologique qui atteindrait le canal par le signe d'anesthésie labio-mentonnière de Vincent d'Alger.

La croissance mandibulaire au niveau de la branche horizontale se fait d'arrière en avant grâce à un double processus, périostique et enchondral à partir du noyau angulaire.

Le noyau condylien est responsable de la croissance de la branche montante qui se fait dans le sens oblique en bas et en avant.

Cette direction de croissance aura une influence directe dans les séquelles osseuses de l'ostéomyélite.

L'insertion et la physiologie musculaire expliquent le sens des réparations osseuses, que ce soit au niveau symphysaire où l'os néoformé se retrouve en arrière et plus bas situé que primitivement, où au niveau de l'angle mandibulaire qui est alors en position haute.

Le système dentaire

Sa formation, son évolution, ses maladies particulières sont autant d'éléments propres à favoriser l'infection osseuse chez l'enfant.

De part sa fonction vis à vis de ce système dentaire en perpétuelle évolution, les os maxillaires chez l'enfant se trouvent soumis à un état de congestion physiologique permanent.

Les germes dentaires en inclusion dans les maxillaires sont de ce fait un point d'appel à l'infection, d'autant plus que chaque germe est entouré d'un réseau artério-veineux en relation directe avec les vaisseaux principaux et le système sympathique dont le rôle dans les troubles trophiques a été maintes fois souligné par Dechaume.

A N A T O M I E

P A T H O L O G I Q U E

RAPPEL D'HISTO-PATHOLOGIE OSSEUSE.

Au premier stade de l'ostéomyélite, il a une atteinte du conjonctif intra-osseux. A partir de cette atteinte initiale l'évolution peut se faire soit :

vers la destruction par les phénomènes de - raréfaction - nécrose

soit :

vers la construction par les réactions de condensation.

Il arrive parfois que les réactions de destruction et de construction se fassent d'une manière simultanée.

La raréfaction.

Elle est commandée par deux macanismes différents.

L'ostéoclasie : C'est une digestion de de la substance osseuse par des cellules spécialisées : les ostéoclastes.

L'ostéolyse : C'est une fonte progressive de la substance osseuse, une fuite des éléments minéraux qui se produit dès qu'il y a une accélération de la circulation intra-osseuse.

La nécrose :

Dans l'ostéomyélite la nécrose est le résultat d'un trouble vasculaire qui va diminuer

ou supprimer l'irrigation d'une portion osseuse pour en faire un os mort.

La zone nécrosée va secondairement s'entourer d'une zone de raréfaction osseuse. Au délà du territoire dessiné par la raréfaction apparait en tissu sain une barrière de condensation osseuse. Le séquestre se trouve ainsi isolé à la manière "d'un cadavre dans son cercueil" selon l'expression classique. Il n'est plus alors qu'un corps étranger que l'organisme s'efforce de rejeter.

La condensation.

C'est une production d'os nouveau par dépôt exagéré d'éléments minéraux. La réaction de condensation se produit quand l'os est le siège d'une importante vaso-dilatation.

ANATOMIE PATHOLOGIQUE

Nous avons dit que l'ostéomyélite de cause dentaire débutait habituellement par un stade de monoarthrite suppurée.

Dans ce cas la lésion initiale se situe au niveau du périodonte. Elle va se

traduire par la formation d'abcès multiples qui vont se localiser entre les fibres du conjonctif périodontal et confluer pour déborder dans le tissu osseux périapical et l'envahir par contiguité.

L'inflammation locale du conjonctif intra-osseux aboutit à une raréfaction de l'os environnant, l'œdème se constitue, la suppuration s'installe.

A partir de ce stade le processus ostéitique est le même que pour l'ostéomyélite de cause générale.

L'extension et la diffusion de la maladie sont liées essentiellement aux troubles vasculaires (Wasmound).

Salmon a montré l'importance du système vasculaire dans la propagation de l'infection : l'hyperhémie peut conduire à l'oblitération des vaisseaux intra-osseux qui se trouvent serrés les uns contre les autres dans des canaux inextensibles.

Pour Cernéa et Wilensky l'infection se focalise iniatialement sous forme d'embolie ou de thrombose sur un des systèmes artériels de l'os.

Decheume et Cementchenko accordent une grande importance au système nerveux sympathique dont l'irritation se répercute directement sur le système vasculaire.

Rousseau-Décelle insiste sur le rôle du canal dentaire qui demeure une voie de diffusion certaine dans l'ostéomyélite mandibulaire.

La théorie la plus admise actuellement est celle de la thrombose vasculaire par embolie microbienne. Cette thrombose pouvant être en rapport avec une irritation du système nerveux sympathique.

La conséquence de cette coupure circulatoire par thrombose va être en premier lieu la nécrose du fragment osseux privé de vascularisation.

"L'os mort" va se voir progressivement entouré d'une zone de lyse osseuse puis pris dans une gangue sclero-nécrotique.

Cette rétention dans une cavité suppurative, l'isolement vasculaire et l'anoxie chronique du tissu osseux entretiennent une chronicité d'accidents qui retardent ou interdisent la réhabitation du séquestre.

Les séquestres uniques ou multiples sont de grandeur variable, leur taille est fonction du territoire nécrosé.

Gris jaunâtre quand ils ne communiquent pas avec le milieu extérieur, leur **coloration** vire au gris noir quand ils sont en contact avec le milieu buccal.

Leur **élimination** est facile quand ils sont situés près du rebord alvéolaire, difficile quand ils sont en inclusion profonde.

Généralement le séquestre contient un ou plusieurs germes dentaires, qui peuvent être vivants ou mortifiés. Les germes entretiennent une suppuration d'autant plus abondante qu'ils sont très riches en tissu conjonctif.

Les dents portées par la portion d'os nécrosée, ne présentent aucun signe de vie pulpaire. Elles sont éliminées dès les premiers stades de la maladie, ou bien elles continuent à reposer sur l'os mort auquel elles adhèrent fortement en attendant d'être éliminées avec ce dernier.

Les parties molles sont le siège de réaction inflammatoire, d'œdème, de fistules.

Le séquestre enfermé dans une cavité souvent hermétique où il est retenu par des adhérences fibreuses est isolé du monde vasculaire. Aparaissant tantôt comme le responsable de la suppuration, tantôt comme la victime, il pourra pourtant revivre si des conditions nouvelles venaient à se présenter. Ces conditions sont celles"d'un bon lit et d'une bonne couverture". A ce prix là il pourra être utilisé in situ à la manière d'un greffon. Sa charpente calcique demeurée sur place constitue alors un matériel tout près pour sa réhabitation au même titre qu'une auto-greffe.

Ainsi la régénération osseuse devient possible, la cavité séquestrante se comble progressivement. Le périoste de son coté déploie une intense activité ostéogénique.

Lentement la réparation se fait, de manière anarchique, exagérée très souvent elle aboutit à des formes hyperostosantes par néoformation d'un tissu ostéoide d'architecture grossière qui met des mois, parfois des années pour retrouver une structure histologique normale.

E T U D E C L I N I Q U E

En odonto-stomatologie "l'ostéomyélite qui éclate soudain, flambe, envahit et diffuse en quelques heures est exceptionnelle". Ceci d'autant plus que depuis l'avénement des antibiotiques, l'évolution clinique de cette maladie s'est vue littéralement transformée.

Il faut cependant souligner que que cette transformation dans l'évolution jadis classique de la maladie, n'intervient que dans la mesure où un traitement judicieux est administré dès le début du processus infectieux, ce qui n'a pas été fait pour nos malades.

Nous nous attacherons donc à l'étude clinique de l'ostéomyélite évoluant sans traitement et à la fin de ce chapître nous réserverons un court paragraphe relatif aux différentes formes évolutives de la maladie après traitement.

L'ostéomyélite des maxillaires chez l'enfant évolue en quatre périodes.:

- Période de début
- Période d'état
- Période de séquestration
- Période de réparation

AU MAXILLAIRE INFERIEUR.

Plus fréquente et plus grave qu'au maxillaire supérieur, l'ostéomyélite succède habituellement à une monoarthrite apicale suppurée.

Période de début

L'aspect clinique est celui du phlegmon périmaxillaire d'origine dentaire plus quelques signes capitaux, qui permettent déjà d'orienter vers un diagnostic d'ostéite.

- Les signes généraux sont d'emblée accusés, température à 39 - 40°, frissons, soif, inappétence, le teint est plombé. Signes biologiques : hyperleucocytose, V.S. augmentée.

- La douleur est intense, lancinante, gravative, empêchant le sommeil et ne cédant pas aux antalgiques ordinaires.

- La mastication est impossible du côté malade. L'haleine est fétide, la salivation abondante.

- L'examen de la face rend compte d'une tuméfaction d'allure inflammatoire qui déforme le visage, qui infiltre largement les téguments en effaçant les méplats. La tuméfaction est dure chaude et douloureuse à la palpation.

- Le trismus d'autant plus serré que la dent est postérieure, rend l'examen de la bouche difficile.

Quand cet examen est possible, on retrouve généralement une dent mortifiée responsable de la monoarthrite. Cette dent mobile dans le sens axial et transversal est très douloureuse à la percussion. Mais elle n'est pas la seule, les dents voisines montrent également une mobilité douloureuse à un degré moindre. Une tuméfaction osseuse, en fuseau atteint les deux tables osseuses et comble le vestibule. La muqueuse gingivale est rouge congestionnée.

- La radiographie on reconnait la lésion apicale dentaire entourée d'une zone vague de flou osseux.

A ce stade, malgré l'extraction dentaire et l'incision de l'abcès, l'ostéomyélite est déclarée et son évolution va se poursuivre vers la phase suivante.

Dans l'ostéomyélite de cause générale les signes généraux sont plus accentués. Ils traduisent un état septicémique qui peut être mis en évidence par une hémoculture positive. L'examen de la face et de la bouche appa-

rait de la même façon que précèdemment si ce n'est l'absence de cause dentaire à l'origine de l'infection.

Période d'état

L'œdème va très vite se ramollir, la fluctuation apparait et la suppuration va se faire jour par des fistules cutanées ou muqueuses.

Les signes généraux et la douleur qui ont connu un temps d'exacerbation jusqu'à la fistulation vont rétrocèder progressivement, l'œdème diminue.

- Le signe d'anesthésie labio-mentonnière de Vincent est généralement positif.

- L'adénopathie est inconstante.

- Les fistules bourgeonnates, laissent couler un pus fétide, abondant.

Le cathétérisme du trajet fistuleux mène sur un os dénudé, non mobile.

Le trismus est en partie levé, l'examen de la bouche plus facile à faire à présent permet de juger de l'extrême mobilité des dents, certaines sont en voie d'élimination, par leur collet on voit sortir le pus.

La radiographie sur un cliche de face ou un maxillaire défilé on constate que l'os a perdu sa trabéculation normale et présente un flou de decalcification.

Période de séquestration

Elle signe le passage à la chronicité de la maladie, période torpide, froide qui peut durer des mois, parfois des années.

Cette phase de chronicité est périodiquement rompue par un réveil brutal de la maladie qui lui redonne pour quelques temps un aspect aigu avec réapparition de signes généraux, de douleur, et de tuméfaction. Chacun de ces réveils se termine par l'élimination d'un séquestre d'aspect poreux, aux bords érodés.

En dehors de ces manifestations brutales qui rappellent à la réalité, le malade présente apparemment un bon état général, les signes généraux ont pratiquement disparu malgré une hyperleucocytose et une vitesse de sédimentation toujours augmentée.

Les fistules existent toujours, rétractiles, suintantes, au milieu d'une zone congestionnée déprimée en cratère quand elles sont cutanées, ulcérations bourgeonnantes au

fond d'un alvéole non cicatrisé quand elles sont muqueuses.

La sonde introduite dans l'orifice de fistule conduit sur un os mobile rendant un son mât.

A ce stade de l'évolution on constate fréquemment l'existence de fractures pathologiques dont l'interprétation nécessite un examen clinique et radiologique minutieux.

Les dents encore présentes sur l'arcade se mobilisent en même temps que le séquestre sur lequel elles reposent lors de la mobilisation de ce dernier par la sonde.

Pourtant "l'affirmation de séquestre tant clinique que radiologique est extrêmement difficile, l'examen au stylet, amenant sur un os dénudé, mobile sec et rugueux permet seul d'affirmer le séquestre ". (Dechaume).

En essayant de mobiliser le séquestre par la sonde introduite dans la fistule et en surveillant la mobilité des dents entrainées dans ce mouvement on arrive à se faire une idée de la grandeur approximative de l'os nécrosé.

A la radiographie le séquestre va apparaître au milieu d'une zone floue, pommelée, comme une

tâche d'encre plus ou moins étendue, bien limitée dans ses contours et hémogène dans sa teinte.

Mais comme le dit Dechaume cet examen à lui seul ne permet pas d'affirmer le séquestre.

Période de réparation

La suppuration s'est progressivement tarie, les fistules se sont définitivement fermées. Les téguments retrouvent lentement leur coloration normale autour de la cicatrice de fistule. A la place de l'ancienne zone de congestion, la peau rétractée et adhérente au plan osseux forme une large dépression.

L'os est le siège d'une intense activité de reconstruction, épaissi de plusieurs centimètres par une ostéogènese exagérée. Le menton prend l'aspect dit "en galoche" quand la localisation est symphysaire.

Les contours osseux fort grossiers au début de cette période de réparation vont s'harmoniser lentement au fur et à mesure que le tissu ostéoide néoformé retrouve sa trabéculation normale.

Les signes généraux ont disparu depuis longtemps les signes biologiques : hyper-

leucocytose et la vitesse de sédimentation se normalisent.

Au maxillaire supérieur

La localisation au maxillaire supérieur est beaucoup plus rare chez l'enfant. C'est plus souvent une ostéomyélite du nourrisson de pronostic encore plus sombre, ou une ostéomyélite de l'adulte dont l'évolution est favorisée par la présence du sinus maxillaire qui demeure un facteur étiopathogénique important.

La symptomatologie générale est la même qu'au niveau de la mandibule. L'évolution se fait également en quatre périodes qui se succèdent à un rythme beaucoup plus accéléré à cause des conditions anatomo-physiologiques que nous avons mentionnées.

Localement: œdème jugal et vestibulaire qui déforme la face. Le palais est bombé, les dents sont mobiles. La suppuration et la fistulisation apparaissent rapidement. Les fistules sont rarement cutanées, plus souvent vestibulaires que palatines.

L'infection est vite circonscrite et s'étend généralement au rebord alvéolaire.

L'extraction de la dent causale provoque un bon drainage en position déclive, la séquestration est parcellaire et superficielle, la cicatrisation est rapide.

Les germes des dents permanentes sont fréquemment éliminés .

L'interprétation des images radiologiques est difficile à faire en raison des nombreuses superpositions et de la multitude de germes dentaires.

FORMES CLINIQUES DE L'OSTEOMYELITE SOUMISE AU TRAITEMENT ANTIBIOTIQUE

L'évolution clinique est différente de la forme classique et l'administration du traitement antibiotique engendre des formes variables suivant le stade auquel on intervient.

Cornéa décrit quatre formes différentes.

Formes abortives

Qui sont le résultat d'un traitement précoce et efficace, elles disparaissent vite sans laisser de traces.

Formes modifiées

L'évolution se fait sans séquestration, la tuméfaction osseuse constituée est lente à disparaître.

Formes nécrosantes avec élimination de séquestres

Que l'on rencontre sur des sujets tarés, chez qui le traitement antibiotique ne donne pas de résultats.

Les signes généraux sont peu importants, l'évolution locale est celle de l'ostéomyélite classique.

Formes nécrosantes avec réhabitation du séquestre

Ces formes se voient quand le traitement intervient à un stade tardif sur des sujets chez qui l'antibiothérapie bien menée répond favorablement.

C O M P L I C A T I O N S

COMPLICATIONS IMMEDIATES

- Générales

- mort par septicemie.

- thrombo-phlebite du sinus caverneux par la voie de la veine ophtalmique ou des plexus ptérygo-maxillaires.

- Lannelongue cite un cas de méningo-encephalite propagée par la voie du rocher avec destruction du facial et du ganglion de Gasser.

- Locales de voisinage

Arthrite temporo-maxillaire avec menace d'ankylose future.

Otite.

Myosite et éventualité de construction permanente des mâchoires d'origine musculaire.

- Locales à distance.

Localisation secondaire sur un autre os : tibia, fémur.

Abcès du poumon

Phlegmon périnéphrétique.

COMPLICATIONS TARDIVES

- Séquelles fonctionnelles

Par la perte d'organes dentaires entrainant l'édentation plus ou moins importante

d'un maxillaire.

Par les pseudarthroses et les déformations maxillaires qui rendent difficile la réalisation future de prothèse dentaire.

- Séquelles nerveuses

Il subsiste fréquemment une hypoesthésie douloureuse dans la région labio-mentonnière et dans les anciennes zones d'ostéite.

- Séquelles esthétiques.

- Osseuses. Elles sont presque toujours constantes à cause de la perturbation définitive de la croissance osseuse.

- Latérognathie avec déviation du menton du côté malade. Elle se voit tant en position statique que dynamique lors des mouvements mandibulaires.

- Rétrognathie et menton en "galoche" due à la situation en arrière et en bas dans laquelle s'inscrit le nouvel arc mandibulaire après réparation.

- Angle mandibulaire effacé

- Branche horizontale et branche montante plus courte que normalement.

- Tables osseuses épaissies.

- Cutanées - cicatrice de fistule rétractile créant une zone de dépression tégumentaire très disgracieuse.

D I A G N O S T I C

Le diagnostic précoce de l'ostéomyélite est d'une absolue nécessité. Il revêt un caractère d'urgence en ce sens qu'il devra commander un programme thérapeutique dont la mise en marche rapide est capitale.

Evolution et pronostic se trouvent donc liés au diagnostic qui devra être fait sans erreurs dès les premières heures de la maladie.

Tant à la période aiguë, qu'à la période chronique ce diagnostic est délicat. Mais il vaut mieux commettre l'erreur de prendre pour une ostéite une banale céllulite que de faire l'erreur contraire qui est de diagnostiquer une cellulite alors qu'il s'agit d'une ostéomyélite.

DIAGNOSTIC POSITIF

A LA PHASE AIGUE

L'attention du praticien sera retenue par :

- Les signes généraux

Qui traduisent un état infectieux

Température à 38 - 40°.

Frissons, inappétence, asthénie.

- La douleur

Intense, gravative, à tout l'hémimaxillaire, parfois à la face et au crane, les antalgiques habituels sont inefficaces.

- La tuméfaction

Elle infiltre largement les parties molles. La peau est parcourue par un lacis veineux.

La consistance est variable suivant le stade évolutif.

La tuméfaction est chaude et douloureuse à la palpation.

- Le trismus

Plus ou moins serré il s'accompagne souvent de dysphagie et de dysphonie.

- Les tables osseuses

Sont noyées dans une tuméfaction en fuseau qui les engaine.

- Les dents

La dent causale et les dents voisines à un degré moindre accusent des douleurs spontanées et provoquées par la percussion axiale et transversale. Elles sont mobiles.

- Le signe de Vincent

Est positif dans la plupart des cas dans l'ostéomyélite mandibulaire.

Dans l'ostéomyélite hématogène, ces signes existent de la même façon. A noter seulement l'absence de lésion dentaire objective.

A LA PHASE DE CHRONICITE

- L'intérrogatoire permet souvent de retrouver le souvenir d'une phase antérieure aiguë où la symptomatologie dentaire peut être mise en relief.

- L'examen éxobuccal localise une tuméfaction plus ou moins importante.

Le signe de Vincent peut être encore positif.

- L'ouverture de la bouche d'amplitude souvent limitée se fait parfois avec une nette déviation du menton vers le côté malade dans l'ostéomyélite mandibulaire.

On vérifie :

L'état des tables osseuses.

La perte d'organes dentaires.

L'existence ou pas de fractures pathologiques.

- Les fistules

Qui peuvent être suintantes ou re-

couvertes d'une croute quand elles sont cutanées.

Qui prennent l'aspect d'ulcérations granulomateuses quand elles sont muqueuses.

L'examen au stylet mène sur un os mobile, sec, poreux, donnant parfois la sensation "sucre mouillé".

- Les Séquestres

Leur confirmation ne sera possible qu'après accord des examens clinique et radiographique.

DIAGNOSTIC ETIOLOGIE

- La monoarthrite apicale suppurée est le facteur etiologique le plus fréquemment rencontré, reconnu neuf fois sur dix par les auteurs.

- Complication d'extraction. Eventualité qui se produit quand l'extraction est faite dans des mauvaises conditions par une personne non compétente.

- Les traumatismes. Ils n'engendrent des complications ostéomyélites que dans le cas de rupture vasculaire. Etiologie rarement rencontrée.

- Ostéomyélite hématogène. La localisation

maxillaire de l'ostéomyélite hématogène est exceptionnelle.

- Chercher la porte d'entrée qui peut être cutanée : furoncle, panaris, impétigo ou muqueuse : amygdalite, rhino-pharyngite.

Parfois elle succède à une maladie eruptive :rougeole, scarlatine.

Dans d'autres cas la localisation maxillaire est secondaire à une ostémoyélite des os longs.

DIAGNOSTIC DIFFERENTIEL

- A LA PHASE AIGUE

Le diagnostic d'ostéomyélite se discute avec :

A la mandibule

- Le phlegmon perimaxillaire d'origine dentaire

Tuméfaction inflammatoire aiguë qui infiltre la peau et qui comble le vestibule.

Les signes généraux peuvent être aussi importants que dans l'ostéomyélite.

Mais.

Les signes dentaires (douleurs, mobilité) sont limités à la dent causale et n'intéressent pas les dents adjacentes.

La table osseuse du côté interne n'est jamais prise dans la tuméfaction.

Le signe de Vincent est absent, bien que l'on puisse le rencontrer dans une variété de phlegmon dentaire à localisation prémolaire inférieure.

- L'adéno-phlegmon sous maxillaire
- La sous maxillite aiguë

Ces deux affections sont facilement éliminées par leur localisation plutôt basse.

Par l'absence de participation des tables osseuses.

Par l'absence de symptomatologie dentaire.

Du maxillaire supérieur

La dacryocystite infection du sac lacrymal qui provoque une tuméfaction étalée le long de l'apophyse montante du maxillaire, mais la tuméfaction n'intéresse ni le vestibule buccal ni le palais.

Le phlegmon de l'orbite :

Tuméfaction limitée à la région orbitaire, n'intéressant pas la sphère buccale.

L'erysipèle maladie qui se manifeste à un

niveau purement cutané, sans rapport avec la région bucco-dentaire.

A LA PHASE CHRONIQUE

L'ostéomyélite pose un problème de diagnostic avec :

- L'ostéite tuberculeuse la maladie évolue sans douleur, sans signes généraux, et sans signes dentaires. La nécrose se développe de façon insidieuse.

Les fistules généralement multiples, sont atones, à bords décollés.

Le pus granuleux est caractéristique. En cas de suspicion de tuberculose : examen bactériologique de pus. Biopsie.

Ostéite syphilitique Elle est exceptionnelle chez l'enfant. Il s'agit plus souvent d'une ostéomyélite classique développée sur terrain syphilitique que d'une syphilis osseuse vraie.

- On demande des tests serologiques
- Une biopsie au besoin

L'actinomycose elle est également rare chez l'enfant. La coéxistence d'une actinomycose cutanée en facilite le diagnostic. Chercher les signes classiques d'identification :

Trismus, Tuméfaction, Fistules, Douleur, grains jaunes.

En cas de doute biopsie et traitement d'épreuve par l'iodure de potassium.

Les ostéopathies fibreuses

Elles peuvent présenter certains caractères cliniques et radiologiques analogues à ceux rencontrés dans l'ostéomyélite . .

- Hyperostose
- Image radiologique de lyse osseuse
- Fractures pathologiques

Mais elles seront écartées devant

- L'absence d'antécédents inflammatoires
- Une évolution extrêmement lente
- L'intégrité des autres parties du squelette.
- Un métabolisme phospho-calcique normal.

L'ostéoradio-nécrose thérapeutique

Cette complication des traitements par les rayons se voit plutôt chez l'adulte.

Le sarcome des maxillaires.

L'évolution clinique et radiologique est beaucoup plus rapide dans le sarcome.

A la radiographie on note une image radio claire montrant une destruction de la corticale avec réaction périostée et aspect de spicule.

Les dents plongent dans la zone radio-claire par leurs racines, n'étant plus retenues que par l'os alvéolaire.

T R A I T E M E N T

Avant l'ère des antibiotiques, la thérapeutique médicale de l'ostéomyélite se limitait à un éventail étroit de spécialités médicamenteuses dont l'efficacité réelle dépendait plus souvent de la qualité du germe et du terrain du sujet malade que de la valeur du medicament.

Parmi ces produits, certains ont occupés une place de choix, tel fut le cas

- des iodures
- du bactériophage
- de l'ozone
- de l'électrargol
- du propidon
- ou de l'anatoxine antistaphylococcique.

Ces produits notamment l'électrargol et le propidon continuent d'intérésser encore un grand nombre de praticiens, ils permettent parfois de raccourcir l'évolution trainante d'une ostéomyélite chronique.

A côté du traitement médical qui occupait comme nous le voyons une place bien faible, la thérapeutique chirurgicale consis-

tait après avoir incisé les abcès de la période aiguë, à adopter une position d'attente au terme de laquelle deux tendances se dessinaient.

- L'une préconisait l'ablation audacieuse des séquestres dès leur mise en évidence.

- L'autre plus prudente conseillait la temporisation jusqu'à l'élimination complète de l'os nécrosé, au besoin on pouvait cueillir le séquestre quand son extériorisation était amorcée.

Avec la venue des sulfamides puis de la pénicilline en 1945 on assista à un renouveau dans ces méthodes de traitement.

Sous la couverture antibiotique on s'autorisa à de plus grandes audaces chirurgicales.

Aux U.S.A. d'abord et en Europe ensuite, la théorie de la réhabitation et de la survie du séquestre devenait une réalité que de nombreuses observations venaient vérifier.

L'irréversibilité de l'os mort, corps étranger qu'il fallait supprimer était contesté. Il devenait possible de faire revivre le séques-

tre si toutefois on arrivait à stériliser le foyer infectieux dans lequel il évoluait.

Rien n'empêche le séquestre de se comporter comme une auto greffe à partir du moment où on lui fournit un bon lit et une bonne couverture.

Certains expérimentateurs crurent pouvoir, enfin enrayer l'infection ostéomyélite. Mais bien vite on s'apperçut de l'essoufflement des antibiotiques qui guérissaient dans certains cas et qui échouaient dans d'autres.

On se mit à préférer certains antibiotiques et d'autres et on vint à l'antibiogramme.

Dès lors l'évolution classique de l'ostéomyélite changeait de cours, grâce à des techniques de traitement médical et chirurgical combinés, l'ostéomyélite, maladie jadis grave et d'évolution fatalement chronique pouvait guérir à peu de frais.

Nous voici loin de l'antique formule "je l'incisai Dieu le guérit".

Le traitement de l'ostéomyélite des maxillaires chez l'enfant est régi par un principe de base : celui de donner le maximum de chance au tissu osseux, celui de la survie du séquestre et de sa réhabitation.

Une fois posé le diagnostic d'ostéomyélite maxillaire, le traitement devra être instauré sans plus tarder.

Ce traitement est aujourd'hui bien codifié et appliqué suivant un schéma bien défini.

Au stade aigu

Traitement médical

- Antibiothérapie
- Action sur l'état général
  - Vitaminothérapie
  - Alimentation équilibrée

Traitement chirurgical

- Extraction des dents responsables
- Incision des abcès collectés

Au stade chronique

Antibiothérapie

Etat général

Chirurgie, éventuellement.

L'antibiothérapie :

Elle devra être précoce, massive, prolongée.

En attendant les résultats de l'antibiogramme, on fera une antibiothérapie polyvalente - par exemple pénicilline G 5 millions ou plus - terramycine 0,5 g/j en perfusion lente.

La pénicillinémie doit être d'emblée importante et cela en permanence jusqu'aux résultats de l'antibiogramme. Les pénicillines retard sont à rejetées.

Dès les résultats de l'antibiogramme, on pratique une "correction du tir" grâce à l'antibiothérapie élective qui devient alors possible.

On donne généralement 2 ou 3 antibiotiques choisis parmi les plus sensibles en tenant compte des résistances croisées. Les doses sont toujours aussi fortes, la pénicilline est souvent conservée sauf en cas de résistance.

Cette antibiothérapie devra être poursuivie toujours à forte dose au moins 10 jours

après disparition des signes généraux et normalisation des signes biologiques, elle sera arrêtée non pas par paliers mais brutalement.

Tout signe de rechute oblige à reprendre le traitement antibiotique à dose encore plus élevée et pendant plus longtemps encore.

A la période de chronicité les antibiotiques seront administrés à dose aussi forte. C'est la seule façon d'assurer une imprégnation suffisante autour du foyer infectieux où la circulation sanguine est ralentie du fait des nombreuses réactions fibreuses. Tout en empêchant la diffusion de l'infection à d'autres espaces et l'apparition de nouveaux foyers, ils contribuent à stériliser le foyer ostéitique et à faire de l'ancien séquestre le futur greffon.

Des instillations locales d'antibiotiques seront faites quotidiennement par la voie des fistules cutanées.

Action sur l'état général

L'organisme du petit malade sera rééquilibré par l'administration :

- de vitamines - vitamine C I g par jour

hydrosol polyvitaminé.

- de petites transfusions si nécessaire
- d'une alimentation riche qui ne pose pas de problème de mastication à un malade qui ne peut mobiliser sa mandibule et encore moins se servir de ses dents. Nous avons trouvé dans le rénutril un aliment de choix pour résoudre ces difficultés.

Le malade devra être pesé régulièrement - les examens de sang pratiqués toutes les semaines.

Les radiographies et au besoin les tomographies seront faites de semaine en semaine.

Traitement chirurgical

A la phase aiguë

Extraction de la dent causale

Incisions des collections par voie externe de préférence, jusqu'au périoste. La voie interne mettant en contact l'os malade avec le milieu buccal, nous semble nuisible, la fistule endobuccale que l'on crée artificiellement est sans danger si l'ostémoyélite doit s'arrêter là, mais elle nous paraît de mauvais pronostic dans la

réhabitation future d'éventuels séquestres dans cette région.

A la phase chronique :

Nous avons dit qu'il fallait donner le maximum de chance à l'os et qu'il ne fallait faire l'exerese des séquestres que dans certaines conditions exceptionnelles.

Pour nous l'intervention chirurgicale ne sera faite qu'en présence des fistules endo-buccales menant sur un séquestre confirmé cliniquement et radilogiquement.

L'intervention se fera sous anesthésie loco-régionale ou générale toujours sous antibiothérapie de couverture.

Dans ce cas la voie d'abord sera de préférence endo-buccale, après élimination du séquestre, les parois et les recessus de la cavité séquestrante seront curettés et nettoyés soigneusement. Dans la bouche nous suturons rarement, nous préférons la pose de mèche iodoformée.

L'intervention chirurgicale peut être

indiquée également en cas d'échec du traitement médical quand l'évolution a été particulièrement longue avec fistulisation cutanée intarissable

Dans ce cas nous pratiquons l'incision cutanée et après l'élimination des séquestres nous suturons plan par plan.

Nous nous abstenons d'intervenir chirurgicalement sur le séquestre isolé de toute infection éxogène - autrement dit :

- en l'absence totale de fistules
- en la présence de fistules seulement cutanées.

une réserve est faite en cas d'échec du traitement médical.

Le principe essentiel de ces interventions réside en un curage soigneux de la cavité, en veillant à ne pas traumatiser outre mesure les tissus sains et surtout à ne pas sacrifier le périoste qui reste l'élément principal d'ostéogénèse.

Le traitement orthopédique par blocage bi-maxillaire est déconseillé par Duclos - il semble

"qu'il empêche le jeu physiologique de la région qui maintiendra les muscles toniques dont les sollicitations constantes sur la gaine ostéopériostée redonneront à l'os nouveau un modèle d'autant moins rudimentaire que le mandibule aura été à la fois mieux guidée et mobilisée".

Les germes dentaires

Le problème de l'ablation ou de la conservation des germes dentaires est un élément important pour l'avenir fonctionnel de l'enfant.

Pour nous, leur devenir est lié au séquestre avec lequel ils gardent la même chance de survie.

- S'ils ne communiquent pas avec la bouche et qu'ils sont inclus dans un séquestre qui ne demande pas l'intervention chirurgicale, nous les conservons.
- Par contre s'ils sont en contact avec la salive et s'ils reposent sur un séquestre nous pratiquons leur extraction en même temps que celle de ce dernier .

La guérison de l'ostéomyélite sera acquise lorsque 6 semaines après l'arrêt du

traitement, aucune manifestation pathologique nouvelle ne se produit.

- La radiographie faite de semaine en semaine témoignera d'une activité ostéogénique dans le sens de la réparation.

- Les signes biologiques de l'infection auront disparu.

O B S E R V A T I O N S

-o-o-o-o-o-o-o-o-o-o-o-o-o-o-

OBSERVATION N° 1

L'enfant H. Slimane âgé de 6 ans nous est adressé pour phlegmon périmandibulaire droit évoluant depuis deux mois d'une façon chronique sans altération de l'état général.

L'histoire de son phlegmon a débuté par un stade de monoarthrite aiguë dentaire, bien qu'un traitement antibiotique ait été prescrit au début, la maladie a évolué vers l'aggravation.

L'examen montre une tuméfaction étendue intéressant tout l'hemi-maxillaire droit de la région symphysaire jusqu'au lobule de l'oreille qu'elle soulève, présentant tous les caractères d'une évolution passée à la chronicité. Le signe de Vincent est positif.

La palpation, molle, localise un point douloureux dans la région angulaire, nous notons du côté malade la présence d'une adenopathie sous maxillaire.

Les mouvements d'ouverture de la bouche se font normalement.

L'examen endobuccal montre une dent de six ans mobile, délabrée ne répondant à aucun

signe de vitalité pulpaire, au collet vestibulaire de la même dent une fistule bourgeonnante laisse sourde un pus jaunâtre à la pression. Les molaires de lait du même coté sont également mobiles, les tables osseuses sont soufflées.

Examen radiologique :

Il existe dans l'angle du maxillaire en arrière du germe de la dent de 12 ans une zone de raréfaction avec bordure opaque externe du côté de la branche montante.

La branche horizontale est occupée par un aspect inhabituel de bandes osseuses parallèles alternant condensation et raréfaction. Cet aspect de raréfaction est mieux visible sur un film endobuccal où les stratifications sont caractéristiques, le microfilm montre des altérations apicales de la dent de six ans de type lytique.

Examen de laboratoire

Sang	G.R.		3.900.000
	G.B.		8.000
	V.S.	1ère	H. 90
		2ème	H.105

Cuti réaction positive

B.W. négatif

Recherche de germes, antibogramme

Staphylocoque doré à coagulase positive

Sensible : auréomycine, erythromycine, dimethoxi-pénicilline.

Hémoculture - négative

Uroculture - négative

Traitement

Extraction de la 67, antibiothérapie élective. Après deux mois de traitement l'alvéole de la 67 n'est pas cicatrisé, bien plus, il prend progressivement un aspect grisâtre d'os nécrosé, le pus perle par plusieurs endroits - l'intervention chirurgicale est fixée.

Protocole opératoire

Incision horizontale en arrière de l'alvéole de la 67 remontant le long du pilier antérieur, l'os est découvert, l'alvéole de la 67 est réséqué le germe de la dent de douze ans est retiré, en arrière de ce germe, un séquestre de la branche montante avec le coroné est également éliminé, extraction des deux molaires de lait mobiles,

curetage - mèche iodoformée - suture.

Suites opératoire :

Le malade examiné un mois après l'intervention est cliniquement guéri de son ostéomyélite.

Il existe une importante latérognathie à droite .

Observation n°2

La jeune M Fatima, âgée de 9 ans nous est adressée de l'hôpital de Tizi-Ouzou pour ostéomyélite mandibulaire dans un tableau de septicèmie grave avec anémie sévère.

L'interrogatoire qui n'a été possible que quelques jours après nous a appris que la fillette a eu précédemment des odontalgies violentes et que dans le même temps sa joue a gonflé d'une façon démesurée.

L'examen de la face montre une énorme tuméfaction droite qui soulève les téguments d'une façon uniforme, l'angle mandibulaire et le sillon naso-génien ; la peau légèrement erythémateuse est tendue et luisante.

La palpation douloureuse sur toute l'étendue de l'hémimaxillaire droit montre un arc mandibulaire épaissi dans la région angulaire. A ce niveau la consistance est plus dure que dans les régions voisines qui sont seulement infiltrées par l'œdème - la chaleur locale est modérée.

L'exploration de la sensibilité dans le territoire malade montre une anesthésie du nerf

dentaire inférieur.

L'examen des ganglions montre leur franche participation au phénomène inflammatoire.

L'ouverture buccale limitée par le trismus laisse voir des dents polycariées, la dent de six ans à droite a perdu toute vitalité pulpaire, en regard de cette même dent, une fistule vestibulaire laisse sourdre un pus jaunâtre à la pression, le sillon gingivo-jugaldroit est comblé.

Examen radiologique

Un cliché de face et un maxillaire défilé droit montrent des plages d'ostéolyse diffuses disseminées dans la région de l'angle. Une radiographie retro-dentaire montre une dent de six ans dont les canaux radiculaires largement ouverts plongent dans une zone d'ostéolyse.

Examen de laboratoire

Sang —	G.R.		2.500.000
	G.B.		10.000
	V.S. 1ère	H.	40
	2ème	H.	80
	B.W.	négatif	
	Cuti	négative	

Recherche de germe, antibiogramme

Prélèvement de pus par la fistule

Examen direct : Il s'agit d'une association fuso spirillaire résistante à la plupart des antibiotiques; seules, la furadoïne et la dimethoxy-pénicilline sont sensibles.

Culture absence de germes

Hemoculture négative

Uroculture négative

Anatomie pathologique :

Biopsie gingivale - L'aspect est celui d'un foyer inflammatoire banal, hypervascularisé avec intense réaction d'ostéite au contact.

Traitement :

Extraction 67

Flabelline

Furadoïne

Streptomycine

Transfusion sanguine. I flacon de 250 cc. par jour pendant 3 jours.

Evolution

Les signes généraux s'attenuent progressivement, la T° se stabilise entre 37 et 38° .

L'état général s'améliore, un mois après son hospitalisation alors que tout semblait évoluer pour le mieux la malade fait une localisation ostéomyélitique au niveau de son fémur droit accompagnée d'une forte poussée thermique.

La malade est évacuée en clinique chirurgicale infantile où elle subira une exerèse de la tête fémorale droite.

Le 28/9/1968 : La malade guérie de son ostéomyélite fémorale revient dans notre service pour ostéomyélite mandibulaire fistulisée dans la région masseterine haute. La tuméfaction jugale existe toujours, à son sommet une fistule en pleine activité bourgeonne au milieu d'une dépression cratériforme, cette fistule semble correspondre à la région sous condylienne basse.

L'ouverture buccale limitée par les lésions de myosite montre une latérodéviation vers la droite.

A l'examen endobuccal nous percevons un séquestre mobile au milieu d'une ulcération étalée de la 2ème prémolaire au pilier antérieur.

Les deux prémolaires mobiles sont sur

le point d'être expulsées l'état général est très bon.

Examen radiographique :

Les clichés de face et de profil laissent voir deux séquestres en arrière de l'angle mandibulaire :

L'un supérieur identifié cliniquement

L'autre inférieur qui semble être le condyle et son col.

Examen bactériologique

Du pus prélevé par la fistule cutanée. Staphylocoque doré à coagulase positive, sensible novobiocine - néomycine - dimethoxypénicilline.

Traitement :

Pendant un mois la malade est sous antibiothérapie éléctive, mais aucun résultat apparent ; la fistule coule toujours, l'image radiologique reste la même, nous décidons l'intervention chirurgicale.

Protocole opératoire :

Temps endobuccal - incision vestibulaire horizontale en arrière de la canine jusqu'au pilier antérieur, au fur et à mesure du décollement muqueux, le séquestre se mobilise jusqu'à libération complète,

un curetage soigneux de l'os sain est fait.

Temps exobuccal - incision pretragienne verticale de deux centimètres en arrière de la fistule. L'os malade est mis à nu, la aussi nous avons affaire à un séquestre mobile de couleur grisâtre, décalcifié, la tête et le col du condyle se détachent sans difficulté, nous curetons de la même façon l'os sain. La fistule est nettoyée les tissus de granulation sont excisés. L'incision est suturée plan par plan.

Séquelles : La malade est revue deux mois après, commme séquelles de son ostéomyélite maxillaire il subsiste une dépression crateriforme à la place de l'ancienne fistule, une latérodéviation mandibulaire vers la droite qui est encore plus accentuée en position d'ouverture buccale, une édentation quasi totale de l'hémimandibule droite.

Observation n° 3

L Mohamed. Agé de sept ans est hospitalisé le 18/7/1968 pour abcès fistulisé dans la région sous maxillaire gauche évoluant d'une façon chronique depuis 4 mois.L'état général du malade est bon.

Dans l'interogatoire nous retrouvons un stade inflammatoire aigu qui a succèdé à un syndrome douloureux dentaire. Actuellement il existe une tuméfaction de l'hémi-face gauche qui occupe la région angulaire. Dans cette zone nous retrouvons les cicatrices de deux fistules, une troisième encore en activité bourgeonne dans la partie sous angulo-maxillaire. Le cathéterisme du trajet fistuleux aboutit sur un os mobile.

Cette tuméfaction est dure et douloureuse à la pression. Il existe une intense réaction ganglionnaire du côté malade. L'ouverture de la bouche est à peine limitée, il n'y a pas de signe de Vincent.

La dent de six ans à gauche est porteuse d'une carie profonde et ne répond pas aux tests de vitalité pulpaire. En arrière de cette dent nous notons une fracture pathologique.

Examen radiographique

La radiographie montre une branche horizontale parsemée de foyers d'ostéolyse. Par ailleurs il existe une solution de continuité entre la dent de 6 ans et le germe de la dent de 12 ans - une image de séquestre occupe la partie antéro-supérieure de la branche montante.

Un cliché rétrodentaire montre des lésions apicales de la /6 avec foyers de raréfaction osseuse.

Examen de laboratoire :

Sang	G.R.		3.900.000
	G.B.		11.800
	V.S.	1ère H.	54 mm
		2ème H.	90 mm

Cuti-réaction : légèrement positive

B.W. négatif

Recherche de germe ; antibiogramme

Staphylocoque doré, à coagulase positive sensible : terramycine - erythromycine - kanamycine - colimycine.

Traitement

Médical après extraction de la /6, antibio-

thérapie élective, parallèlement injection intra-fistulaire d'antibiotique.

Le traitement médical pratiqué pendant deux mois n'a été suivi d'aucune amélioration tant sur le plan clinique que radiologique. Nous optons alors pour l'intervention chirurgicale.

Protocole opératoire

Temps endo-buccal exérèse d'un séquestre comprenant l'alvéole de la /6, le germe de la /7 et une partie de la branche montante. Sutures.

Temps exo-buccal incision sous angulo-maxillaire de part et d'autre de la fistule. L'os est mis à nu à l'endroit de la fracture pathologique, le segment antérieur encore vivant est soigneusement curetté, le rebord basilaire du segment postérieur, nécrosé est retiré avec facilité. Les surfaces du segment osseux restant sont également curétées.

Les bourgeons granulomateux qui forment la fistule sont réséqués la plaie est refermée.

Séquelles :

L'enfant revu deux mois après sa sortie d'hôpital présente une importante latéro-déviation mandibulaire qui s'accentue en position d'ouverture buccale.

Il existe également un début de constriction des mâchoires provoquée par les lésions de myosite.

Observation n°4

Z. Mohamed, après avoir séjourné 3 mois à l'hôpital d'Oran, ou il a été traité sans résultats définitifs, pour une ostéomyélite mandibulaire, ce garçon de 9 ans nous est adressé pour traitement d'une ostéite chronique.

L'observation faite à Oran nous apprend que l'ostéite a débuté après l'extraction de la 1ère molaire de lait inférieure droite faite une semaine auparavant. Le lendemain de l'extraction est apparue une tuméfaction qui a évolué les jours suivants.

Rouge et douloureuse à la pression, cette tuméfaction présentait les caractères habituels de l'inflammation aiguë, elle intéressait la branche horizontale droite et remontait vers la joue en comblant le sillon rétro-maxillaire. Présence de gros ganglions, inflammatoire dans la région sous maxillaire droite.

L'ouverture buccale est génée par un trimus serré - l'haleine est fétide. Le signe de Vincent est positif.

L'examen endobuccal est rendu impos-

sible par le trismus - malgré un traitement médical à base d'antibiotiques et de corticoïdes, il n'y a pas d'amélioration, la température oscille entre 37 et 39°.

Lors de son admission dans notre service, 4 mois après le début de la maladie le petit malade a récupéré un bon état général, la tuméfaction faciale existe toujours gardant sensiblement les mêmes limites anatomiques, à présent elle est molle, non douloureuse, sans chaleur, ni rougeur locale, le tris mus a disparu, mais l'ouverture buccale se fait avec une importante latéro-déviation vers la droite.

Les dents du côté malade sont absentes à partir de l'incisive latérale - il n'y a pas de caries sur les autres dents.

Il existe une fistule endobuccale à l'emplacement de la 67

EXAMEN RADIOLOGIQUE

Images de lyse osseuse réparties sur plusieurs foyers localisés à l'angle mandibulaire droit - présence du germe de la 77

RECHERCHE DE GERME

Enterocoque

Strepto alpha hemolytique

ANTIBIOGRAMME

sensible : chloromycétine - pyostacyne - chloramphénicol

EXAMEN DE SANG

G.R. 3.800.000

G.B. 9.000

V.S. 63 mm 1ère H.

102 mm 2ème H

B.W. Négatif

TRAITEMENT

Antibiotiques

Vitamines

Après 15 jours de traitement la fistule endo-buccale se tarit. L'antibiothérapie est arrêtée 2 semaines après. La semaine suivante le malade est sortant.

Observation n° 5

K. Zoubir. Ce petit malade âgé de 8 ans est hospitalisé le 10 Juin 1969 pour ostéomyélite mandibulaire côté droit évoluant depuis deux mois.

L'interrogatoire nous apprend que la maladie a débuté brutalement après une extraction dentaire faite par un coiffeur. Malgré un traitement médical ordonné par un confrère, la maladie est passée de la phase aiguë à la phase chronique.

Actuellement le malade se présente avec une tuméfaction de la région sous maxillaire droite présentant tous les caractères d'une évolution chronique.

Du même côté existent de petits ganglions mobiles sous le doigt.

L'ouverture de la bouche se fait normalement. L'état général est bon. L'examen endo-buccal montre un alvéole non cicatrisé, grisâtre, un fragment de table externe séquestré est mobile, l'alvéole est imbibé de pus.

L'examen radiographique montre un foyer d'ostéite autour de l'alvéole de la dent de six ans

en arrière de celui-ci, un séquestre est sur le point d'être éliminé.

Examen bactériologique du pus : entérocoque
streptocoque alpha hémolytique

sensible : chloromycétine, spiramycine, Kanamycine.

Traitement

Médical : Antibiotiques
Vitamines

Chirurgical : 16 Juin 1969 extirpation du séquestre, curetage du foyer d'ostéite mèche iodoformée.

27 Juillet 1969 la plaie endo-buccale a cicatrisé - la tuméfaction a disparu, l'enfant est sortant

Observation n°6

B. Malika. Cette petite fille âgée de six ans avait présenté en Novembre 1968 une ostéomyélite de la diaphyse tibiale gauche, une intervention chirurgicale a été pratiquée à l'hôpital de Sétif, le traitement a duré quatre mois.

Un mois après sa sortie d'hôpital, la fillette fait une deuxième localisation au niveau de son maxillaire inférieur, branche horizontale droite.

Le 24 Avril 1969, elle entre dans notre service, l'état général est bon, sa jambe gauche est toujours plâtrée. Une tuméfaction jugale droite dure, non douloureuse, déforme la face. Il n'y a pas de signe de Vincent. Nous notons l'existence d'une adénopathie unilatérale droite dans la région sous maxillaire.

A l'ouverture buccale se produit une latéro-déviation à droite, il n'y a pas de limitation d'ouverture.

La dent de six ans à droite, a été extraite, les molaires de lait, aux racines dénudées sont mobiles et lingualées. A l'emplacement de la 67

nous voyons un séquestre allongé, grisâtre et mobile. Il n'y a aucune production de pus.

Examen radiographique

Il existe un épaississement marqué de la branche horizontale droite. Un séquestre isolé semble être détaché de la table interne.

Présence du germe de la 77.

Traitement

Pénicilline

Colimycine

Terramycine

Calcium, vitamines

Après dix jours de traitement médical nous procèdons à l'ablation du séquestre par voie éndo-buccale.

Un mois après la malade guérie de son ostéomyélite mandibulaire est évacuée sur l'hôpital de Sétif.

Observation n° 7

B. Ramdane. C'est un petit garçon de 10 ans qui nous est adressé par le centre hospitalier de Sétif pour traitement d'une ostéomyélite de l'hémi-mandibule droite.

La maladie remonte à six mois, caractérisée par une tuméfaction brutale de l'hémi-face droite accompagnée d'odontalgies violentes du même côté.

Traité d'une manière ambulatoire pendant plusieurs mois, la guérison n'est pas obtenue, l'enfant fut alors admis à l'hôpital de Sétif où il fut traité pendant deux mois, les molaires de lait et la dent de six ans furent extraites ou éliminées spontanément en même temps que de nombreux séquestres.

Actuellement le malade présente une assymétrie faciale par latéro-déviation mandibulaire vers la droite, il existe une légère tuméfaction dure et adhérente à l'os dans la région angulaire droite, la palpation n'est pas douloureuse, la sensibilité est partout normale. Présence d'une poly-adénopathie sous maxillaire bilatérale.

L'état général du malade est bon, l'ouverture de la bouche qui se fait sans limitation montre une importante latéro-déviation mandibulaire vers la droite.

A l'examen intra-oral nous découvrons de nombreuses dents cariées tant à l'arcade supérieure qu'à l'arcade inférieure, les incisives centrales ont leur axe dévié en dedans.

L'alvéole de la 67 encore béant montre des bords dénudés, dentelés et grisâtres entourant une ulcération à fond rouge bourgeonnant. En avant de cet alvéole les prémolaires ont percé la gencive qui est saine dans son ensemble.

. 'Examen radiographique

On voit une zone de condensation osseuse basilaire allant de la 1ère prémolaire à l'angle mandibulaire. Dans la partie supérieure plusieurs petits séquestres paraissent en tâches d'encre isolées.

Traitement médical

Antibiotiques

Vitamines

Traitement chirurgical ablation des séquestres

curetage de l'avéole. Mèche iodoformée.

15 jours après l'intervention la cicatrisation est complète.

Observation n° 8

D. Abderrahmane. Enfant âgé de 9 ans hospitalisé en 1966 dans le service O.R.L. pour ostéite mandibulaire diffusée à tout l'hémi-maxillaire gauche. La guérison avait été totale à l'époque mais depuis deux mois le malade accuse des douleurs osseuses violentes au niveau de la /6, tout en conservant un bon état général. A l'examen on note une assymétrie faciale par épaississement de l'hémi-mandibule gauche. Il n'y a pas de tuméfaction palpable. La sensibilité labio-mentonnière est normale.

Il existe une polyadénopathie sous maxillaire gauche.

A l'ouverture de la bouche il y a une légère déviation du menton vers la gauche. A l'arcade inférieure, il subsiste la /1 et la /2, la /6 est mobile et semble adhérer à un séquestre, au collet de cette dent la gencive est ulcérée.

Il n'y a pas de lésions dentaires ou gingivales à signaler du côté droit, de même à l'arcade supérieure. A la radio on voit que la dent de six ans est solidaire d'un séquestre qui

est cerné par une zone radio-claire de desctruction étendue jusqu'au germe de la /7

Traitement

Médical Antiobiothérapie.

Vitaminothérapie.

Chirurgical Extraction de la dent de six ans et ablation du séquestre, curetage et mèche iodoformée.

15 jours après le malade est sortant.

Observation n° 9

H. Rachida. Ostéomyélite de la branche horizontale gauche chez une petite fille de 10 ans évacuée de l'hôpital civil de Mila après traitement médical.

Il n'y a pas de tuméfaction de la face ni de déformation maxillaire - la malade est apyrétique, l'état général est bon, c'est une évolution chronique purement locale.

L'ouverture buccale qui se fait normalement montre une ulcération au collet de la dent de six ans gauche laissant découvrir un séquestre qui se mobilise en même temps que cette dent . la /IV et la/V sont absentes, la /6 ne répond pas aux tests de vitalité pulpaire et présente une profonde carie occlusale, la /7 est déjà sur l'arcade.

LA RADIOGRAPHIE montre un séquestre en voie d'élimination qui s'étend de l'avéole de la /IV en arrière de la /6 .

TRAITEMENT MEDICAL

pénicilline

terramycine

vitamines

calcium

TRAITEMENT CHIRURGICAL

Ablation du séquestre et de la /6 par voie endobuccale, curetage et mède iodoformée.

15 jours après la malade est évacuée sur l'hôpital de Mila.

Observation n° 10

B. Houria. Ostéomyélite du maxillaire supérieur droit chez une petite fille âgée de six ans, hospitalisée dans le service après échec du traitement ambulatoire.

Le début de la maladie remonte à 3 mois caractérisé par une tuméfaction jugale droite et une forte atteinte de l'état général.

Actuellement il ne subsiste qu'une légère tuméfaction exo-buccale droite sans coloration, non douloureuse à la pression. L'exploration endo-buccale montre trois fistules vestibulaires au niveau de la IV/, V/ et 6/ par où s'écoule un liquide séro-purulent. La fistule au niveau de la 6/ présente un aspect ulcéreux et laisse voir un séquestre qui se laisse facilement mobiliser à la sonde. Toutes ces dents sont cariées et mortifiées.

Dans la région gènienne une fistule en activité déprime profondément la peau.

Examen bactériologique

Staphylocoque doré à coagulase positive encore sensible à de nombreux antibiotiques.

B.W. négatif

Cuti-réaction positive

Examen radiologique

Vu la multitude de germes dentaires, les différentes incidences nemontrent pas de zones d'ostéolyse et de sequestres visibles.

Traitement

Médical : antibiotiques, vitamines

Chirurgical : extraction des IV/, V/ et 6/, ablation des séquestres, curetage et mèche iodoformée.

La guérison est complète trois semaines après.

Observation n°11

D. Farid, ce malade âgé de 7 ans nous est adressé pour fistule rétro angulaire évoluant depuis 2 ans avec des épisodes de remission et d'activité - l'état génréal est bon .

A l'examen nous notons une tuméfaction de l'hémi-face droite intéressant surtout la branche montante du maxillaire inférieur.

La palpation, dure ne réveille aucune douleur, la couleur des téguments est normale.

A un centimètre au dessus de l'angle mandibulaire droit siège une fistule, crouteuse qui laisse échapper du pus à la pression.

Il n'y a pas de paralysie faciale ni d'anesthésie labio-mentonnière il existe un gros ganglion sous maxillaire, mobile à la palpation.

A l'ouverture buccale qui se fait normalement dans le sens vertical nous remarquons, une importante latéro-deviation du menton vers la droite.

EXAMEN ENDOBUCCAL

L'état gingival est normal, il n'y a pas de fistule, la molaire de lait et la dent

de six ans ne sont plus sur l'arcade du côté malade, il existe des caries superficielles sur la /6 et la IV/

LA RADIOGRAPHIE

Du côté droit nous notons un épaississement de la branche montante, au niveau de l'angle mandibulaire, image d'ostéolyse lacunaire présence du germe de la dent de 12 ans.

EXAMEN DE SANG

G.R. 4.300.000

G.B. 7.000

V.S. 27 mm 1ère H.

75 mm 2ème H.

RECHERCHE DE GERME - antibiogramme

Streptocoque - beta hemolytique

sensible : pénicilline - streptomycine - tetracycline - erythromycine.

Résistant : polymixine - kanamycine - colimycine.

TRAITEMENT

Pénicilline

Terramycine

Calcium

Vit. C

Localement injection intrafistulaire de terramycine.

Après 15 jours de traitement la fistule retro angulaire se tarit, des antibiotiques sont donnés aux mêmes doses pendant 10 jours encore, puis nous arrêtons le traitement.

La guérison clinique semble acquise le malade est sortant après 10 jours d'observation.

Observation n° 12

B. Khatima. Cette enfant de sept ans a été évacuée de l'hôpital d'Oran après un traitement de 2 mois pour une ostéomyélite de la mandibule - malgré l'antibiothérapie la maladie continue d'évoluer sur le mode chronique.

L'examen pratiqué lors de son hospitalisation montre 2 fistules, la 1ère dans la région sous mentale est recouverte d'une croute. La 2ème dans la région retro maxillaire droite est encore en activité.

La face est déformée par un épaississement de la branche horizontale droite.

L'amplitude d'ouverture buccale est normale, on ne note pas de fistule endobuccale.

Les incisives centrale et latérale sont les seules dents encore présentes au niveau de l'hémiarcade inférieure droite elles sont en mal-position linguale.

La radiographie de face et de profil montre un arc mandibulaire épaissi à droite - l'échancrure sigmoide droite est très peu marquée bien qu'il n'y ait pas de séquestres on note la

présence de tache lacunaires d'ostéolyse dans les régions sous condylienne et parasymphysaire droite.

Recherche de germe

Staphylocoque doré

Sensibilité : Pénicilline, Erythromycine, Terramycine.

Traitement

Antibiothérapie élective

Vitaminothérapie

Après 2 semaines de traitement médical par voie générale et locale (instillations) la suppuration se tarit, la malade est gardée encore deux semaines en observation .

La malade revue un mois après sa sortie d'hôpital présente comme séquelles de son ostéomyélite une édentation quasi totale de son hémimandibule droite et des cicatrices rétractiles au niveau des anciennes fistules rétromaxillaire et sous maxillaire.

Observation n° 13

B. Ouhiba. Cette petite fille âgée de 8 ans nous est adressé pour ostéomyélite du maxillaire inférieur côté gauche.

Le début de la maladie remonte à 2 mois et demi., marqué par des douleurs dentaires, 2 jours plus tard, apparition d'une tuméfaction jugale.gauche accompagnée d'une hyperthermie; on consulte alors un médecin qui prescrit des antibiotiques pendant six jours. L'amélioration ne se faisant pas sentir on adresse la malade à un chirurgien dentiste qui fait l'extraction de la /IV et /V sous couverture antibiotiques .

Malgré ce traitement la tuméfaction persiste et se ramollit, l'abcès fistulise dans la région angulaire.

Au moment où nous examinons la malade la tuméfaction est toujours aussi importante, déformant la face, au centre, une fistule bourgeonnante laisse couler un pus verdatre.

L'examen endo-buccal montre un important séquestre d'aspect noirâtre étendu de la ligne médiane

à l'angle mandibulaire, à la base du séquestre le pus perle par plusieurs fistules.

L'état général de l'enfant est très altéré, elle pèse 8 kg.

La malade qui devait revenir le lendemain pour hospitalisation ne s'est pas présentée.

Observation n°14

A. Ali, âgé aujourd'hui de 25 ans avait été hospitalisé dans notre service pour une ostéomyélite mandibulaire en Avil 1965.

Un traitement chirurgical avait été pratiqué sur l'hemimandibule droite par résection de la partie postérieure de la branche horizontale, de la partie basse de la branche montante et du condyle.

Le malade guéri de son ostéite était sortant quelques mois après.

En octobre 1969 le malade revient pour correction des troubles morpholigiques qui n'avaient pas tardé à se constituer.

A l'examen de la face, nous notons une importante assymétrie du visage par affaissement des régions rétro-maxillaire et parodienne droites. La palpation à ce niveau rend compte d'une large perte de substance osseuse.

L'ouverture de la bouche se fait avec une nette déviation à droite.

Après bilan clinique, et radioligique, nous décidons de pratiquer une greffe osseuse de soudure.

INTERVENTION

Incision horizontale le long du rebord basilaire, allant du menton à l'angle mandibulaire.

Préparation du lit et mise à jour des fragments osseux antérieurs et postérieurs qui sont ravivés.

Dans le même temps, un greffon est prelevé sur la crête iliaque opposée afin de donner une courbure harmonieuse à l'angle mandibulaire.

Après modelage, interposition du greffon qui est ligaturé par ostéosynthèse sur les fragments osseux préalablement libérés de leurs adhèrences fibreuses.

Le lendemain de l'intervention, nous pratiquons un blocage bimaxillaire.

TABLEAU RECAPITULATIF

	Présence de séquestres	Fistules Endob.	Fistules Exob.	Trait Chirurg. Endob.	Trait Chirurg. Exob.	Trait. médical	Séquelles Fonct	Séquelles Esthet
Obs. nº 1	+	+		+			+	+
Obs. nº 2	+	+	+	+	+		+	+
Obs. nº 3	+		+	+	+		+	+
Obs. nº 4		+				+	+	+
Obs. nº 5	+	+		+				
Obs. nº 6	+	+		+			+	+
Obs. nº 7	+	+		+			+	+
Obs. nº 8	+	+		+			+	+
Obs. nº 9	+	+		+			+	
Obs. nº10	+	+	+	+				+
Obs. nº11			+			+	+	+
Obs. nº12			+			+	+	+
Obs. nº13	+	+	+				+	+

INTERPRETATION DU TABLEAU

La lecture du tableau récapitulatif nous permet de conclure que sur 13 malades que nous avons examinés.

- 10 ont été hospitalisés à un stade de séquestration avancé.

- Le traitement chirurgical par voie endobuccale a été pratiqué chez 10 malades, dont 9 présentaient des fistules intra-buccales.

- Le traitement chirurgical par voie cutanée a été fait chez 2 malades dont 1 présentait une fistule cutanée mais chez qui le traitement médical n'avait pas donné de résultat positif.

L'autre malade présentait à la fois une fistule cutanée et une autre muqueuse.

- Le traitement médical a donné un résultat positif chez 3 malades dont 2 étaient porteurs de fistules cutanées uniquement, le 3ème par contre avait une fistule endobuccale.

- Tous les malades qui n'avaient pas de fistules muqueuses ont été guéris par le traitement médical à l'exception d'un seul qui nous a obligé à intervenir

chirurgicalement.

Après guérison nous avons observé chez 11 de nos malades des séquelles tant fonctionnelles, qu'esthétiques.

Ces sequelles se sont traduites:

- par la perte d'un nombre plus ou moins grand de dents permanentes ou de germes .

- par des lésions osseuses à type d'atrophie ou de dystrophie provoquant des rétrognathies et des latérodéviations mandibulaires le plus souvent.

Il nous faut cependant souligner que chez aucun de nos malades nous n'avons eu de complications ostéoarticulaires du genre ankylose.

- Par des lésions de myosite qui ont entrainé chez 1 de nos malades un début de constriction permanente des mâchoires (observation n°3)

- Par des cicatrices de fistules que nous pensons traiter dans un deuxième stade.

C O N C L U S I O N S

Les conclusions qui s'imposent au terme de cette étude sont :

Qu'à l'heure actuelle, l'ostéomyélite des maxillaire chez l'enfant Algérien revêt le même caractère de gravité et de fréquence que l'ostéomyélite d'après guerre (1945) dans les pays d'Europe.

L'aspect relativement ancien des formes rencontrées témoignent de la persistance de facteurs étiologiques essentiels liés à :

L'absence de prophylaxie dentaire.

Des statistiques ont montré que 80% des écoliers Algérois présentent des caries non traitées.

L'existence d'une situation sociale

Qui tolère dans certaines campagnes l'exercice illégal de la médecine dentaire par des personnes non compétentes.

L'ignorance des parents

Qui ont tendance à penser que la dent de six ans est une dent de lait qui n'a pas besoin d'être soignée au même titre que les dents temporaires. Ce qui est une erreur. Ces mêmes parents ne sachant généralement pas

que les infections dentaires de leurs enfants peuvent engendrer des infections osseuses aux conséquences souvent graves.

La consultation tardive.

Due à la négligence du début, l'éloignement et l'insuffissance des cadres odonto-stomatologiques.

Les erreurs thérapeutiques.

Les erreurs de diagnostic, le retard thérapeutique et les mauvais traitements par les antibiotiques quand ils sont administrés d'une manière anarchique et à dose insuffisante.

En dehors de ces facteurs étiologiques que nous venons d'énumérer, dont l'importance est essentielle dans l'évolution de la maladie, l'ostéomyélite des maxillaires diagnostiquée et traitée précocement perd son caractère d'extrême gravité qu'elle avait autrefois grâce à la thérapeutique médicale moderne. Mais cette même thérapeutique perd une partie de ses possibilités quand il s'agit de formes avancées ou chroniques.

Connaissant la gravité de la maladie par les désordres qu'elle est susceptible d'en-

traîner dans l'avenir dento-maxillo-facial du jeune enfant, il nous a paru utile d'attirer l'attention des différents responsables sur le problème médico-social de la maladie.

Vaincre l'ostéomyélite des maxillaires dans son contexte social par la prophylaxie, par l'information et l'éducation des parents, c'est supprimer la maladie dans sa forme ancienne chronique et mutilante, toujours redoutée et pour laquelle les antibiotiques demeurent une arme d'éfficacité toute relative.

C'est seulement à ce prix que le retard sera rattrapé que l'ostéomyélite des maxillaires en algérie pourra retrouver ses véritables dimensions, celles que lui laisse le cadre de la médecine moderne qui a su transformer l'évolution d'une maladie dont le pronostic autrefois extrêmement grave est aujourd'hui considéré comme bénin.

I C O N O G R A P H I E

Ostéomyélite
chronique réchauffée
(observ. n°1)

Séquestres de la branche montante et du coroné
(Observ. n°1)

Image radiographique
Malade précédent
(Observ. n°1)

Séquelles d'ostéo-
myélite après perte
du condyle (observ.n°2)

Condyle nécrosé et séquestres de la branche montante
(Observ.n°2)

Ostéomyélite chronique
latérodéviation
mandibulaire
(Observ.n°3)

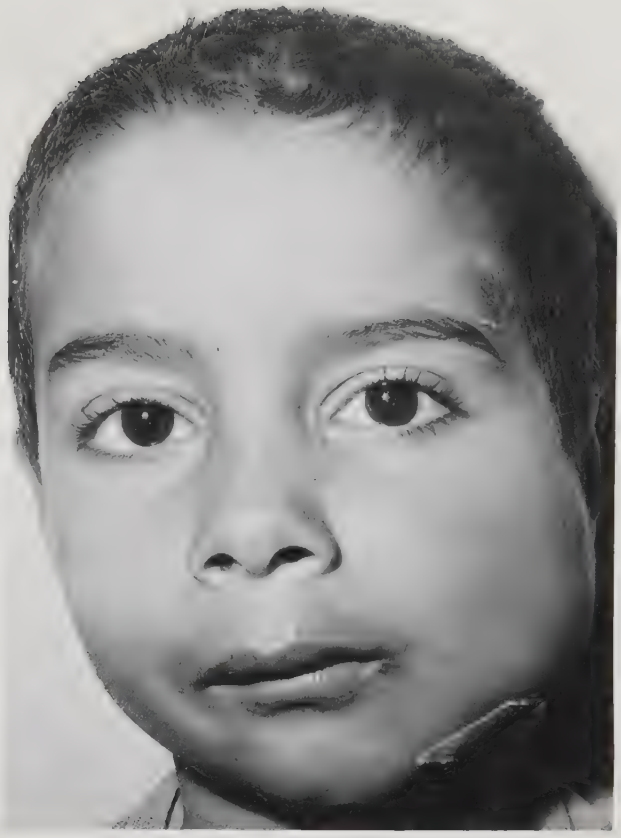

Les séquestres (observ.n°3)

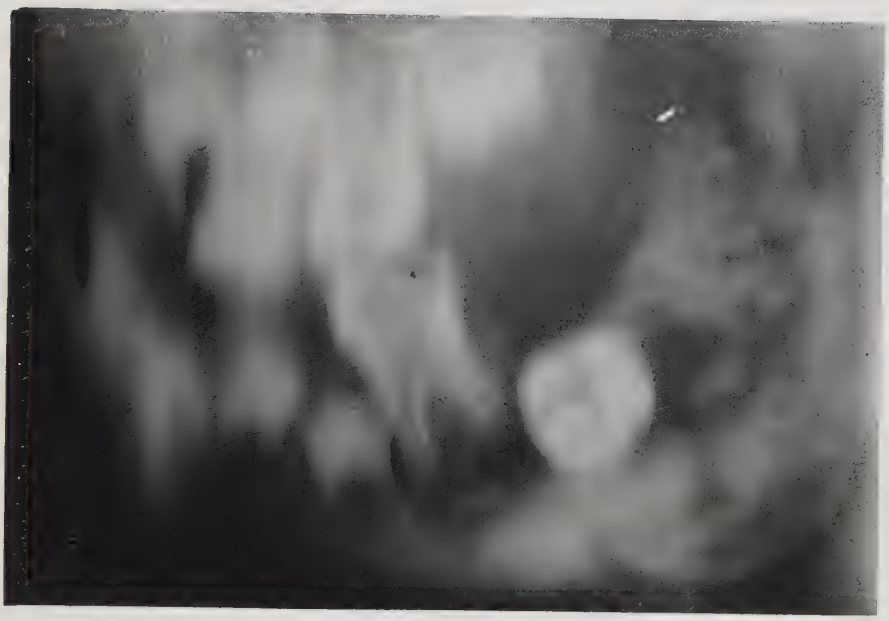

Carie profonde de la dent de six ans, en arrière germe de la dent de douze ans et séquestre
Tomographie (Observ.n°3)

Germe dentaire et table interne séquestrée
(Observ. n°6)

Vue endobuccale
avant traitement
(Observ.n°6)

Image radiographique
malade précédent
(Observ.n°6)



Ostéomyélite du maxillaire supérieur
dent de six ans et nombreux séquestres
(Observ. nº 10)

Ostéomyélite
chronique fistulisée
(observ.n°11)

Latérognathie : séquelle la
plus fréquente de l'ostéo-
myélite chronique
(observ. n°11)

Ostéomyélite mandibulaire (Observ.n°13)

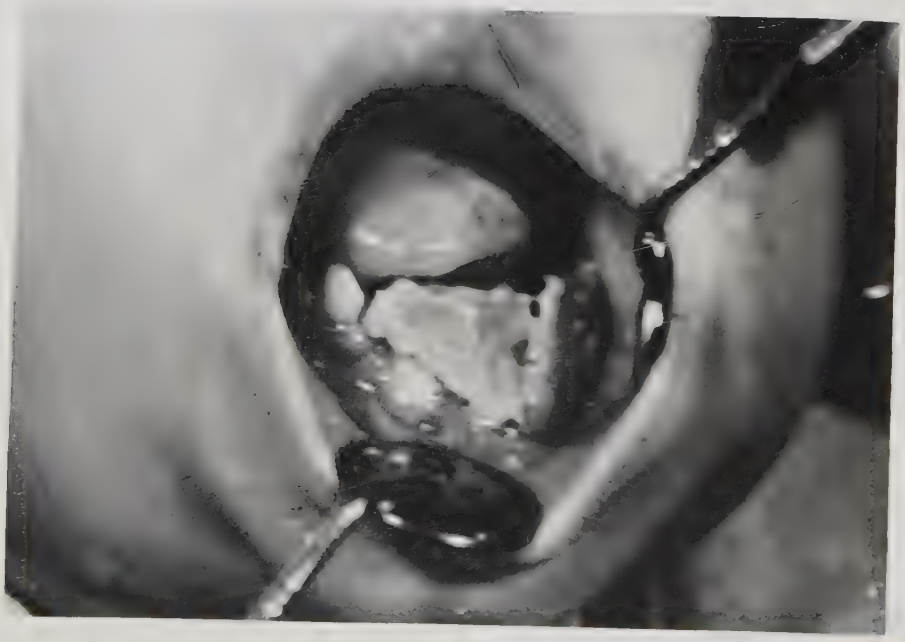

Vaste séquestre en voie d'élimination (Observ.n°13)



Latérodéviation mandibulaire.
Malade vu 25 ans après traitement chirurgical
d'une ostéomyélite chronique
(Observ. nº 14)

B I B L I O G R A P H I E

-o-o-o-o-o-o-o-

BIBLIOGRAPHIE ANTERIEURE A 1949

AILLET. - Considérations sur l'ostéomyélite du maxillaire inférieur, d'origine dentaire. Nouveau procèdé thérapeutique. Thèse Paris 1936.

ARLOTTA. - La thérapeutique post-opératoire des ostéomyélites de la mandibule. XVII° Congrès Italien de Stomatologie.

ATCHAM. - Contribution à l'étude de l'ostéomyélite du maxillaire inférieur. Thèse Paris, 1899-1900.

AUBOURG et HENNION. - Fistule osseuse de la branche montante du maxillaire inférieur. Asséchement et cicatrisation rapide après un traitement local et général par l'azone. Revue de Stomatologie. Septembre 1937, t.39 n° 9.

BASTIEN et CARLIER. - Ostéomyélite du maxillaire inférieur. Revue de Stomatologie, 1939 - 40, p. 292.

BELIARD, LEBOURG et Melle HIRSCH. - Syphilome du maxillaire supérieur chez un nourrisson. VIII° Congrès Français de Stomatologie 1936.

BERCHER. - Propos sur les fractures du maxillaire inférieur Edition Semaine dentaire 1927.

BERCHER et GRANDCLAUDE. - Etude anatomique du maxillaire inférieur. Revue Odontologique, mars 1930.

BOCAGE. - L'anatoxine dans le traitement des ostéites des maxillaires. Odontologie. 1946 n°6.

BOCAGE et DECHAUME. - Quelques observations d'ostéites des maxillaires traitées par l'anatoxine staphylococcique. Revue de Stomatologie, avril 1937, t.39, n°4.

BONNET-ROY. - Traumatisme et ostéomyélite des mâchoires. Odontologie, Février 1933.

BONNET-ROY et MONOD. - Ostéomyélite du maxillaire. La médecine, Octobre 1927.

BORNET-MARION. - Ostéomyélites mandibulaires par propagation des lésions cutanées. Thèse Paris, 1934.

CADENAT et HENNION. - Un cas d'ostéomyélite aiguë traitée par la penicilline. Revue de Stomatologie, 1946 n° 1-2.

CADENAT et VILENSKI. - Les osteites non spécifiques du maxillaire supérieur. VII° Congrès Français Stomatologie, 1932. Doin.

CANCEILL. - Ostéomyélite du maxillaire inférieur d'origine dentaire. Thèse Montpellier, 1929.

CATHALA et LEBOURG. - Ostéomyélite mandibulaire à staphylocoque de la première enfance. Revue de Stomatologie, 1944, p. 70.

CHABAUD. - Syphilis du maxillaire inférieur. Thèse, Paris 1885.

CHENET. - La régénération osseuse après perte de substance étendue du maxillaire inférieur. Congrès du Havre Juillet 1929 et l'Odontologie, 30 Mars 1930 et 30 Juin 1923.

CHOMPRET, LATTES et DECHAUME. - Observation de nécrose mandibulaire chez des hérédo-syphilitiques. Revue de Stomatologie, août 1928.

COSTES et CROCQUEFER. - Ostéomyélite aiguë du maxillaire inférieur consécutive à une plaie de la muqueuse buccale chez un tabétique. Revue de Stomatologie, 1930, n° 8, août 1930.

DARCISSAC. - Traitement des ostéomyélites mandibulaires. Journal Médical de Bordeaux, Octobre 1937, n°44.

DARCISSAC, THIBAULT et HENNION. A propos de 5 cas d'ostéomyélites aiguës graves du maxillaire inférieur. Déductions thérapeutiques nouvelles. VIII° Congrès Français de Stomatologie, Doin 1934

DECHAUME. - Précis de Stomatologie. Masson et Cie édit. 1944.

DECHAUME. - Ostéites corticales des maxillaires. Revue de Stomatologie, Juillet 1931.

DECHAUME. - Ostéites corticales des maxillaires. Revue de Stomatologie, 1935, p. 792.

DECHAUME. - Ostéopériostite d'origine sanguine chez l'enfant. Revue de Stomatologie, 1936, p. 20.

DECHAUME, BERTRAND ET CAUHEPE. - Les accidents osseux d'origine dentaire chez les syphilitiques. Revue de Stomatologie, octobre 1935, p.645

DECHAUME, GIRAUDEAU et Mme RABINOVITCH. - Traitement des osteites des maxillaires par l'ozone. Revue de Stomatologie, t. 38 n°11, novembre 1936.

DECHAUME et DUCHENE. - Traitement des osteites des maxillaires par le bactériophage. Revue de Stomatologie, t. 38, n°6, juin 1936.

DELBRUT. - Les ostéites tuberculoses du maxillaire inférieur à début aigu. Thèse Lyon 1945 et R. de Stomatologie, 1944, p.139.

DUBECQ et SENTENAC. - Ostéite diffuse du maxillaire inférieur. Société d'Odontologie et de Stomatologie de Bordeaux, 12 janvier 1937, in Revue de Stomatologie 1937, t. 39 n°4.

DOBKINE. - Ostéomyélite des maxillaires. Soviestskaia Stomatologia, 1935 n° 4, p. 29.

DUCLOS. - Traitement des ostéites mandibulaires. Science médicale pratique, avril 1939 n°4.

DUCLOS. - Régénération osseuse de la branche montante du maxillaire inférieur. X° Congrès Français de Stomatologie (Doin, édit.).

DUFIOZ. - Des fractures pathologiques dans l'ostéomyélite du maxillaire inférieur. Thèse Lyon 1925.

DUTHEILLET de LAMOTHE. - Ostéomyélite du maxillaire inférieur avec séquestration totale de cet os, suite d'accident de la dent de sagesse; ablation de l'os séquestré en une seule pièce, guérison et regénération remarquable du maxillaire. Oto-rhino-laryngologie internationale, mars 1920.

DURBEEK. - Ostéomyélite mandibulaire. Journal Oral surgery 1946. n°1.

FORTON PAUZAT. - Ostéomyélite aiguë du nourrisson. Presse médicale, 9 juin 1937.

GORNOUEC. - Ostéomyélite aiguë du maxillaire inférieur. Rapport au V° Congrès de stomatologie 1927. Revue de stomatologie, septembre et Octobre 1927.

GORNOUEC. - Ostéopériostite mandibulaire. Revue de stomatologie 1938, p. 514.

GOURDIN. - A propos d'une observation d'ostéomyélite du maxillaire supérieur chez le nouveau-né. Thèse Paris, 1944.

GRETHER. - Ostéomyélite du maxillaire inférieur d'origine dentaire. Thèse Montpellier, 1929.

HAMON. - Un cas fruste d'ostéomyélite du maxillaire inférieur. Revue de stomatologie, 1945, p.151.

HENNION. - Premières applications de la penicilline en stomatologie. Annales odonto-stomatologiques Lyon 1946, vol. 3, n° 4.

LALLEMANT. - Ostéomyélite aiguë du maxillaire supérieur chez le nourrisson. Revue de stomatologie, 1944, p.169.

LATTES, VRASSE et BATAILLE. - Deux cas d'ostéomyélite des maxillaires traités par la penicilline Revue de stomatologie, 1945, n° 1, 2.

LATTES, VRASSE et BATAILLE. - Ostéomyélite du maxillaire supérieur chez le nourrisson. Revue de stomatologie, 1946 p. 46.

LEBOURG, LAMBERT et Melle BLANC-TAILLEUR. - Ostéite nécrosante mandibulaire chez une fillette de 4 ans 1/2. Revue de stomatologie, 1944 n°11-12, p. 141.

LECENE. - Ostéomyélite aiguë à anaérobies du maxillaire inférieur avec gangrène pulmonaire. Progrès Médical 1907.

LEFAI. - Tuberculose du maxillaire inférieur. Thèse Paris 1922.

LEMAITRE et RUPPE. - L'ostéomyélite subaiguë du maxillaire inférieur. Revue de stomatologie, mars 1929, p. 129.

LEMAITRE ET RUPPE. - Contribution à l'étude de l'ostéite tuberculeuse des maxillaires; Congrès de stomatologie, 1932.

LENORMAND et CROCQUEFER. - Gomme syphilitique du maxillaire inférieur et de la face. Difficulté de son diagnostic avec l'ostéomyélite mandibulaire. Revue de stomatologie février 1932, t. 34, n°2.

LERICHE. - Physiopathologie du tissu osseux (Masson et Cie).

L'HIRONDEL. - Ostéomyélite du maxillaire inférieur. Société de stomatologie, janvier 1930, in Revue de stomatologie, février 1930.

MAC-GOVERN-NEWAN. - Ostéomyélite aiguë du maxillaire inférieur chez l'enfant. Virg. Med. Month 1946, p. 219.

MAUREL et BAETTIG. - Nécrose du maxillaire inférieur d'origine dentaire. Revue odontologique, octobre 1928.

MERVILLE. - Un cas d'osteite du maxillaire inférieur. Revue de stomatologie, 1925.

MILLIOT. - Des fractures pathologiques du maxillaire inférieur. Thèse Paris 1906.

PACAUD et BERGERET. - Ostéomyélite du maxillaire inférieur avec fracture spontanée chez un hérédosyphilitique. Revue de stomatologie 1930, page 785.

PACAUD et COUDURIER. - Ostéite mandibulaire incisive par furoncle du menton. Ann. Odonto-stomat. Octobre 1945.

PILLIERE de TANOUARN. - Ostéite nécrosante aiguë diffuse des mâchoires. Thèse Paris 1926.

PONT. - Ostéomyélite à bascule du maxillaire inférieur V° Congrès de stomatologie, octobre 1927.

RICHARD et CERNEA. - Ostéomyélite hématogène. Revue de stomatologie,1942 p. 126, 1944 p. 154

RICHARD et CERNEA. - Ostéomyélite aiguë d'origine dentaire, élimination puis régénération de la branche montante et de la branche horizontale droite. Revue de stomatologie, 1943, t.44 p. 88, n° 7-8.

RICHARD, CERNEA, et BOCAGE. - Ostéomyélite totale de l'arc mandibulaire d'origine hématogène. Recvue de stomatologie, 1943, t. 44 p.85 N° 7-8.

RODEL. - Ostéomyélite aiguë des maxillaires chez le nourrisson et l'enfant. Pract. Oto-laryng. 1945, p. 445, n° 5 et 6.

ROUSSEAU-DECELLE. - A propos d'un cas d'ostéomyélite. Revue de stomatologie, février 1931.

ROUSSEAU-DECCELLE. - Réflexions sur l'ostéomyélite mandibulaire. Revue de stomatologie. Septembre 1937, p. 676.

SASSIER. - Guérison d'une ostéomyélite mandibulaire grave par l'anatoxine staphylococcique Revue de stomatologie 1936, t. 38, n°4 p. 312.

SASSIER. - Guérison rapide d'une ostéomyélite grave par la phagothérapie. Revue de stomatologie 1931, t. 33, n° 7.

SEBILEAU. - Nécrose et élimination totale de la mâchoire inférieure par une large béance des parties molles. Réunion clinique des O.R.L. des Hôpitaux de Paris, 12 janvier 1924, p. 437, revue de stomat.

VINCENT. - Signe de l'ostéomyélite du maxillaire inférieur. Revue Suisse d'Odontologie 1896.

VRASSE. - Ostéomyélite hématogène du maxillaire inférieur. Thèse Lille 1932, Jouve Edit.

WACHSMUTH et HEINRICH. - Hypovitaminose et ostéomyélite. Klinische Wochenschriff, 19 Février 1938, p. 269-271.

WORMS et BERGER. - Ostéomyélite mandibulaire chronique hyperostosante. Revue de stomatologie, août 1927.

BIBLIOGRAPHIE POSTERIEURE A 1950

ALLWRIGHT W.C. - Ostéomyélite tropicale des mâchoires oral surg. 1958, 11, n° 10, 1099,1109.

BERTOIN P. - A propos de l'évolution des ostéites diffuses du maxillaire inférieur traitées par les antibiotiques. Thèse Lyon 1957 n° 30.

BERTHMANN et VO THE QUANG. - Le problème de l'ostéomyélite des maxillaires au Viet-Nam. A propos de 120 cas. Médecine et Hygiène. Genève 1963. 21 - 457 - 509.

BOUCHET M, GRIGNON J.C. et FABRE J. - A propos d'un cas d'ostéomyélite du maxillaire supérieur du nourrisson compliqué d'ostéomyélite mandibulaire et des os longs. Ann. Oto-laryng. 1954, 871 n° 10, 817.

CADRE. PAILHERET J. - Considérations sur les complications maxillo-dentaires et faciales des radiations ionisantes. Thèse Paris 1961.

CERNEA P. - L'évolution clinique et radiologique des ostéites mandibulaires depuis l'emploi des antibiotiques. Rev. Stomat. Février - Mars 1952, 53 n°2 - 3, 148 - 154.

CERNEA P. - Traitement des ostéites aiguës mandibulaires Rev. Franç. Odonto-Stom. Janvier 1954, 1, n°1, 82 - 88.

CERNEA P, CREPY C., et ROUCHON. - Etat actuel du traitement des ostéites étendues du maxillaire inférieur. Actualités odonto-stomatologiques Septembre 1965, n°71, 350.

CHAPUT A. - Stomatologie - Encycl. Med. Chir.

CORBEIL R. - Ostéite grave avec grosse atteinte de l'état général. Fractures spontanées . Rev. Stomat., Juin 1964, 65, n°6, 291 - 295.

DECHAUME et GRELLET. - Thérapeutique stomatologique Doin édit. Paris 1960.

DEPLAGNE - PATHIEU. - A propos de 2 observations d'ostéites séquestrantes du maxillaire supérieur Soc. Odonto-stomat. de Lyon 12 Juin 1961.

DESCROZAILLES. - Ostéomyélite mandibulaire. Rev. Stomat. 1952, 923.

DEVETAKOF M. - Pathogénie et clinique de l'ostéite odontogène. Sofia 1961.

DEVETAKOF M. - Considérations sur la clinique et le traitement des ostéites odontogène chez l'enfant. Sofia 1961.

FREIZEERES H. et PONS J. - Ostéites des maxillaires Encycl. - Med. - Chir. 22.077 A 10.

FRIEZ et SPIRY. - A propos d'un cas d'ostéomyélite aiguë d'origine dentaire d'allure grave traitée et guérie sans séquestration par l'association pénicilline - strepomycine. Rev. Stomat. Mai - Juin 1951, 52 n° 5, 356 - 364.

FRIEZ P., MARIE, LEPOIVRE et Coll. - Les ostéites des maxillaires Masson édit. 1949.

GALLICOT. - L'ostéomyélite aiguë de l'enfant. Considérations cliniques et thérapeutiques. Thèse Paris 1967.

GINESTET G. et FREZIERES H. - A propos d'un cas de constriction permanente des mâchoires d'origine musculaire et osseuse para-articulaire. Rev. Stomat., Octobre 1964, 55 n° 10, 849 - 852.

GONZALES S. - Ostéomyélite hématogène Rev. Odonto . Conception (Chili). 1959, 6, n° 1 - 2.

JEDIDI Mohamed. - Contribution à l'étude de l'ostéomyélite chronique et de son traitement actuel Thèse Paris 1961.

KERBOUCH F. - Contribution à l'étude du traitement des ostéites des maxillaires par les antibiotiques. Thèse Paris 1954.

KRIVINE P. - Contribution à l'étude des nécroses des maxillaires après curithérapie. Thèse Paris 1961.

LACAISSE, DESCROZAILLES, BARA et LALANNE. - Evolution atypique d'une ostéomyélite mandibulaire traitée par les antibiotiques. Rev. Stomat. Février - Mars 1952. 53 n°2 - 3., 138 - 147.

LAMBERT M. - Ostéomyélite traitée par les antibiotiques Rev. Stomat. Février-Mars 1954, 53, n°2 - 3. 157 - 163.

LAURENCE G. - Ostéomyélite aiguë. La Revue du Praticien 11 Mars 1963.

MARIE R., MARIE P., DEFFEZ C.P. et CARION. - Evolution actuelle d'une ostéite mandibulaire diffuse Rev. Stomat. Oct. Nov. 1965, 66 n°10 - 11. 594 - 597.

MORBAN - LEUCER. - Ostéomyélite des maxillaires inférieur et supérieur. Rev. Espanol. Estomatol. 1956,4 n°5, 459.

NIGAY R. - Contribution à l'étude de la thérapeutique de l'ostéomyélite mandibulaire. Thèse Paris 1952, n° 74.

PERI M. et PERI G. - Les ostéites diffusées du maxillaire inférieur chez l'indigène Nord-Africain. Rev. Stomat. Sept. 1964, 65, n°9, 603-606.

PEYRE. - De quelques considérations sur l'ostéomyélite aiguë de l'enfant. Thèse Paris 1966.

RICHARD et CERNEA. - A propos des formes pseudo-tumorales des ostéites du maxillaire inférieur de l'enfant. Rev. Stomat. Février - Mars 1952,53 2 - 3, 154 - 158.

ROBERT J. - Sur un cas d'ostéite diffuse de l'angle et de la branche montante du maxillaire inférieur droit. Rev. de Stomat. Décembre 1959, 60 n°12 743, 747.

ROCHER M.L. - Ostéomyélite staphylococcique du maxillaire inférieur chez un nouveau - né. Rev. Chir. - Orthop. 1952, 568.

SPIESSEL B. - Ostéomyélite des os maxillaires. La médecine dento-bucco-maxillaire. URBAN und swarzenberg édit. Munich et Berlin 1959. 1047.

STUART D.W. · PITT STEEL C.A. - Un cas d'ostéomyélite du maxillaire inférieur chez un nourrisson. J. OF Laryng. Oct. 1954, 68, n° 10, 712.

VALLEE G, -BERNILLEC et MICHELLJ.R. - Radio-diagnostic de l'ostéomyélite. La France Médicale, Juin Juillet 1961.